

А.В. Алексеев, М.А. Выжигина, В.А. Титов, В.Д. Паршин, Г.А. Вишневецкая, В.А. Кожевников
СРАВНЕНИЕ ЭФФЕКТИВНОСТИ СОВРЕМЕННЫХ РЕСПИРАТОРНЫХ ТЕХНОЛОГИЙ
НА ОСНОВНЫХ ЭТАПАХ ОПЕРАЦИИ ДВУХУРОВНЕВОЙ РЕЗЕКЦИИ
И РЕКОНСТРУКЦИИ ТРАХЕИ (клиническое наблюдение)

*Первый Московский государственный медицинский университет им. И.М. Сеченова Минздрава
РФ, 119991, г. Москва*

В настоящее время продолжается дискуссия о выборе методики обеспечения эффективного газообмена на основных этапах реконструктивных операций на трахее. В описании случая приведена сравнительная характеристика эффективности высокочастотной струйной искусственной вентиляции легких (ВЧ ИВЛ) и потоковой апноэтической (апнойной) оксигенации (ПАО) на этапах двухуровневой резекции трахеи у пациента с мультифокальным стенозом трахеи. Материал и методы. ВЧ ИВЛ и ПАО использовали исходя из потребностей хирургической тактики, однако в сравнимой продолжительности интервалов в пределах 20 мин. В начале и конце каждого режима фиксировали pO_2 и pCO_2 венозной крови (v. Jugularis interna), уровень гематокрита, гликемии, показателей КОС, а также АД, ЧСС, ЭКГ и температуру тела. Методом транскраниальной доплерографии ("Ангиодин", фирмы "БИОСС", Россия) датчиком 2 МГц измеряли пиковую систолическую скорость кровотока (S) в левой средней мозговой артерии (СМА). Результаты. Как при использовании ВЧ ИВЛ, так и ПАО оксигенация венозной крови была достаточной к концу режима (PvO_2 74,3 и 67,6 мм рт. ст.). При использовании ПАО отмечались большая скорость нарастания $PvCO_2$ (1,46 мм рт. ст. против 0,73 мм рт. ст./мин при ВЧ ИВЛ) и одновременно больший прирост пиковой систолической скорости кровотока в левой СМА (59% против 37% при ВЧ ИВЛ). Выводы. Все три изученные респираторные технологии имеют право на применение в трахеобронхиальной хирургии. Пациентам с патологией ЦНС применение ВЧ ИВЛ может быть предпочтительным в сравнении с ПАО и апноэтическим интервалом.

Ключевые слова: *апноэтический интервал, потоковая апноэтическая оксигенация, апноэтическая оксигенация, высокочастотная искусственная вентиляция легких, реконструктивно-пластическая хирургия трахеи*

COMPARISON OF APNEIC OXYGENATION AND HIGH FREQUENCY JET VENTILATION DURING DOUBLE LEVEL TRACHEAL RESECTION AND RECONSTRUCTION IN PATIENT WITH MULTIFOCAL TRACHEAL STENOSIS

Alekseev A.V., Vyzhigina M.A., Titov V.A., Parshin V.D., Vishnevskaya G.A., Kozhevnikov V.A.

Sechenov First Moscow State Medical University

The problem of respiratory support in tracheal surgery is still discussed in recent days. Anaesthesiologist must choose the most effective and safe respiratory technique during tracheal resection and reconstruction. The article deals with a case of comparison of apneic oxygenation (AO) and high frequency jet ventilation (HFJV) during double level tracheal resection and reconstruction in patient with multifocal tracheal stenosis and underlying cerebral trauma. Materials and methods: AO and HFJV were used due to surgical need for 20 min each technique. PvO_2 , $PvCO_2$, hematocrit, blood glucose, acid-base balance in the v. Jugularis interna, noninvasive arterial pressure, heart rate, ECG and body temperature were fixed before and after the changing of respiratory support type. Additionally peak systolic speed (S) of blood flow in the a. Cerebralis media sinister was fixed by transcranial Doppler ("Angiodin BIOSS", Russia). Results: oxygenation of venous blood was sufficient after the both HFJV and AO use; PvO_2 was 67.6 and 74.3 torr respectively. Speed of $PvCO_2$ increasing was higher during AO (1.46 torr per min) than during HFJV (0.73 torr per min). Increase of S was bigger during AO than HFJV as well (59 vs 37%). The changes of $PvCO_2$ and S were normalized in 15 min after reconnection to conventional mechanical ventilation. Other fixed parameters were normal and same during the use of both respiratory techniques. The patient involved in the study did not have any neurological or surgical complications in early postoperative period. Conclusions: Both studied respiratory techniques provide sufficient blood oxygenation and can be accompanied with hypercapnia and cerebral hyperemia. These observations evident about the necessity to study the role of hyperoxia, hypercapnia and cerebral hyperemia in patients with underlying cerebral trauma undergoing tracheal resection and reconstruction. The study will help to make a strategy of the foreground use of HFJV and AO in these patients.

Key words *apneic oxygenation, high frequency jet ventilation, tracheal resection, cerebral hyperemia, transcranial doppler*

Введение. В последние годы наблюдается устойчивая тенденция к увеличению числа пациентов с повреждениями трахеи, вследствие медицинских манипуляций — в процессе процедуры интубации трахеи и главных бронхов, трахеостомии и длительной ИВЛ, малоэффективных повторных реконструктивно-пластических попыток восстановления проходности дыхательного пути. Значительную часть пациентов с ятрогенными повреждениями трахеи составляют лица, перенесшие черепно-мозговую

травму — ЧМТ [1]. Такие повреждения нередко бывают мультифокальными. Реконструктивно-пластические вмешательства по поводу сложных повреждений трахеи требуют использования специальных респираторных технологий. От начала развития хирургии трахеи (с 1959 г.) до настоящего времени разработан ряд альтернативных методик газообмена, из которых оправдали себя объемно-циклическая ИВЛ посредством системы шунт—дыхание в нормо- и гипербарических условиях, высокочастотная струйная ИВЛ (ВЧ ИВЛ) [2]. В последние годы в ряде западных клиник апробирована методика потоковой апноэтической (апнойной) оксигенации — ПАО [3, 4]. Это мало изученная технология, особенно когда большая часть пациентов имеют более или менее тяжелые невро-

Информация для контакта.

Алексеев Александр Владиславович (Alekseev Aleksander Vladislavovich), e-mail: aleksdreev@gmail.com

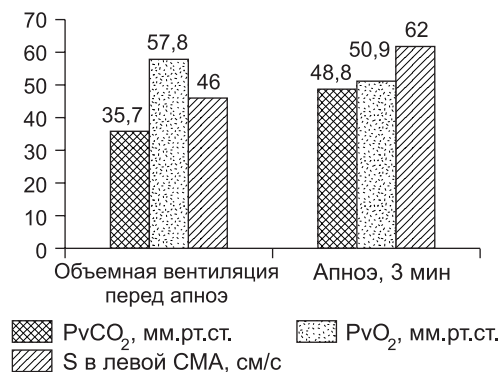


Рис. 3. Динамика параметров газового состава венозной крови и пиковой систолической скорости кровотока (S) в левой СМА за 3-минутный апноэтический интервал.

логические последствия ЧМТ. Тем более важно оценить в сравнительном аспекте преимущества и ограничения этих основных респираторных технологий, каждая из которых может сопровождаться нарушением оксигенации, недостаточным удалением углекислоты и возможным воздействием на мозговой кровоток.

В связи с этим мы считаем полезным рассказать о нашем опыте сравнения методик ВЧ ИВЛ, ПАО и апноэтического интервала у пациента с мультифокальным стенозом трахеи и энцефалопатией сложного генеза на этапах двухуровневой резекции и реконструкции трахеи. Оперативные вмешательства такой сложности являются редким наблюдением, в рамках которого по хирургическим показаниям были применены три обсуждаемые респираторные технологии. Затем выполнен их сравнительный анализ.

Материал и методы. Пациент М., 21 год (масса тела 55 кг, рост 160 см), страдал стенозами подскладочного отдела гортани, шейного и грудного отделов трахеи, развившихся после длительной (23 дня) ИВЛ через эндотрахеальную трубку по поводу ЧМТ и комы (рис. 1). Через 7 мес после ЧМТ принято решение о проведении двухуровневой циркулярной резекции трахеи в связи с наличием мультифокального стеноза. Согласно заключению невролога, пациент страдал энцефалопатией сложного генеза (посттравматическая, постгипоксическая).

Анестезия и респираторное обеспечение. Во время индукции и поддержания анестезии использовали анестетик — пропофол, анальгетик — фентанил, миорелаксант — нимбекс. На начальном этапе операции при выделении пораженных участков трахеи имел место 3-минутный эпизод апноэ по хирургическим показаниям. На этапе резекции и реконструкции стеноза краниального отдела трахеи проводили ВЧ ИВЛ

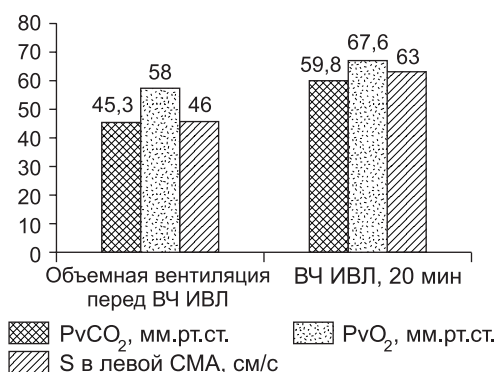


Рис. 4. Динамика параметров газового состава венозной крови и пиковой систолической скорости кровотока (S) в левой СМА в начале и конце 20-минутной ВЧ ИВЛ.

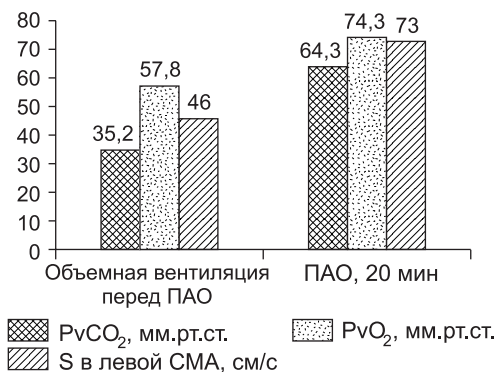


Рис. 5. Изменение параметров газового состава венозной крови и пиковой систолической скорости кровотока (S) в левой СМА через 20 мин апноэтической оксигенации.

(100/мин, 1,5 атм, FiO₂ 1) в течение 20 мин. При резекции и реконструкции стеноза каудального отдела трахеи в течение 20 мин использовали методику ПАО (FiO₂ 1, 12 л/мин). Инсуффляционный катетер для проведения обеих респираторных технологий проводили в просвет нижележащих отрезков дыхательных путей, чередуя его положение через интубационную трубку (ИТ) (рис. 2), затем со стороны операционного поля и снова через ИТ. До вскрытия просвета трахеи между этапами резекции стенозов и после завершения основного этапа операции выполняли традиционную ИВЛ (ТИВЛ) через эндотрахеальную трубку (ДО 580 мл, 11/мин, FiO₂ 0,5—0,7). Перед эпизодами апноэ ВЧ ИВЛ и ПАО проводили умеренную гипервентиляцию.

Мониторинг. Исследовали газовый состав и кислотно-основное состояние (КОС), уровень гематокрита и гликемии крови центральной вены (v. Jugularis interna), а также АД, ЧСС, ЭКГ. Методом транскраниальной доплерографии ("Ангиодин", фирмы "БИОСС") датчиком 2 МГц измеряли пиковую систолическую скорость кровотока (S) в левой средней мозговой артерии (СМА). Параметры фиксировали в начале и конце каждого режима.

Результаты исследования и их обсуждение. Апноэтическая пауза. Перед началом 3-минутного апноэтического интервала PvO₂ был равен 57,8 мм рт. ст. и PvCO₂ — 35,7 мм рт. ст. По окончании апноэтического интервала эти показатели составили PvO₂ 50,9 мм рт. ст. и PvCO₂ 48,8 мм рт. ст. Таким образом, скорость накопления CO₂ в венозной крови составила 4,4 мм рт. ст. в минуту, что соответствует физиологическим показателям темпа накопления по данным литературы [2]. На этом фоне прирост пиковой систолической скорости кровотока в левой СМА составил 35% (от 46 см/с перед началом апноэ до 62 см/с по его окончании) (рис. 3).

Таким образом, у пациента в состоянии анестезии повышение PvCO₂, по-видимому, приводило к дилата-

Параметры КОС и показателей метаболизма к концу периодов апноэ, ВЧ ИВЛ и ПАО

Вид респираторной поддержки	Параметр						
	pH	PvO ₂	PvCO ₂	лактат	глюкоза	BE	HCO ₃ ⁻
Апноэ, 3 мин	7,315	50,9	48,8	1,0	5,1	-1,20	22,50
ВЧ ИВЛ, 20 мин	7,254	57,8	59,8	1,0	5,0	-0,70	22,20
ПАО, 20 мин	7,215	74,3	64,3	0,8	5,7	-1,80	21,20

ции резистивных сосудов головного мозга, что может свидетельствовать о сохранении реактивности сосудов на изменение содержания в крови углекислого газа и ауторегуляции кровообращения в головном мозге [5]. Изменений параметров, влияющих на мозговой кровоток (системной гемодинамики и отклонений от нормы параметров гематокрита, гликемии и температуры тела), не наблюдали. Полученные результаты согласуются с литературными данными в том, что тотальная внутривенная анестезия на основе пропофола и фентанила не подавляет реактивности сосудов на изменение содержания в крови углекислого газа и ауторегуляцию кровообращения в головном мозге [6, 7]. Через 3 мин апноэ пациент был переведен на режим ТИВЛ с FiO_2 1 до восстановления уровня оксигенации, возвращения напряжения CO_2 к нормокапническому уровню и пиковой систолической скорости кровотока в левой СМА к исходному состоянию.

Режим ВЧ ИВЛ. К концу режима ВЧ ИВЛ (20 мин) показатели газового состава были PvO_2 67,6 мм рт. ст. и PvCO_2 59,8 мм рт. ст. при исходном их уровне 58 и 45,3 мм рт. ст. соответственно. Таким образом, потерь оксигенации не наблюдали, а скорость накопления CO_2 составила 0,73 мм рт. ст./мин. Пиковая систолическая скорость кровотока в левой СМА увеличилась с 46 до 63 см/с (на 37%) (рис. 4).

Режим ПАО. К концу режима ПАО (20 мин) PvO_2 повысилось до 74,3 мм рт. ст., а PvCO_2 до 64,3 мм рт. ст. от исходных показателей 57,8 и 35,2 мм рт. ст. соответственно. Скорость накопления CO_2 в венозной крови составила 1,46 мм рт. ст./мин. Параметры газообмена и КОС при ПАО соответствовали безопасным для пациента значениям [9]. Пиковая систолическая скорость кровотока в левой СМА увеличилась до 73 см/с (на 59%) (рис. 5).

Следует отметить, что скорость кровотока в левой СМА возвращалась к исходным значениям в течение 3 мин после восстановления к объемной вентиляции одновременно с нормализацией уровня PvCO_2 .

Эпизоды гиперкапнии на фоне достаточной оксигенации не сопровождалась нарушением ритма сердца и параметров системной гемодинамики. Показатели КОС к концу всех исследованных методик соответствовали респираторному ацидозу (см. таблицу).

Заключение

Изучение возможностей альтернативных респираторных технологий, примененных при операции двухуровневой резекции и реконструкции трахеи, свидетельствует о том, что методики ВЧ ИВЛ и ПАО одинаково эффективны с позиции обеспечения достаточного уровня оксигенации крови пациента в условиях, когда традиционная вентиляция невозможна. Скорость нарастания PvCO_2 в 3 и 6 раз меньше при ПАО и ВЧ ИВЛ соответственно в сравнении с 3-минутным апноэтическим интервалом. Применение данных методик обеспечивает необходимые условия хирургического комфорта, дает достаточно времени для осуществления циркулярной резекции и реконструкции трахеи [11].

Из результатов наблюдения следует, что при повышении PvCO_2 пропорционально увеличивается пиковая систолическая скорость кровотока в СМА. С этих позиций для пациентов, имеющих сопутствующие поражения ЦНС, методику ВЧ ИВЛ следует считать предпочтительной в сравнении с ПАО.

ЛИТЕРАТУРА

1. *Выжигина М.А., Паршин В.Д., Мизиков В.М., Титов В.А., Жукова С.Г., Рябова О.С., Бунятян А.А.* К вопросу о стенозах трахеи. *Анестезиология и реаниматология.* 2005; 6: 70—5.
2. *Выжигина М.А.* Анестезия и поддержание газообмена при операциях на трахее и главных бронхах. В кн.: *Паршин В.Д., Порханов В.А.* Хирургия трахеи с атласом оперативной хирургии. М.: Альди-Принт; 2010: 22—75.
3. *Алексеев А.В., Выжигина М.А., Паршин В.Д., Федоров Д.С.* Апноэная оксигенация. *Анестезиология и реаниматология.* 2013; 5: 69—74.
4. *Jiménez M.J., Sadurní M., Tió M., Rovira I., Fita G., Martínez E., Gimferrer J.M., Gomar C., Macchiarini P.* Apnoeic oxygenation in complex tracheal surgery: O-58. *Eur. J. Anaesthesiol.* 2006; 23 (Suppl. 38): 20.
5. *Куликов В.П., ред.* Ультразвуковая диагностика сосудистых заболеваний. 1-е изд. М.: ООО Фирма "СТРОМ"; 2007: 512.
6. *Boishardy N., Chapotte C., Houi N., Poirier T., Granry J.C., Delhumeau A.* The effect of a combination of propofol and fentanyl on cerebral blood flow. A study using transcranial Doppler. *Can. Anaesth. Soc. J.* 1992; 40: 23—5.
7. *Salord F., Naous H., Rizk T. et al.* Cerebrovascular reactivity to CO_2 during anesthesia maintained with either isoflurane- N_2O or propofol N_2O . A comparative study by transcranial Doppler velocimetry. *Ann. Fr. Anesth. Reanim.* 1995; 14: 166—71.
8. *Jensen L., Krogh L., Dahl B., Juul N., Cold G.E.* Effects on mean arterial blood pressure, cerebral perfusion pressure and intracranial pressure after bolus propofol during propofol/fentanyl maintenance anaesthesia. *Eur. J. Anaesthesiol.* 2005; 22: 2.
9. *Frumin M.J., Epstein R.M., Cohen G.* Apnoeic oxygenation in man. *Anesthesiology.* 1959; 20: 789—98.
10. *Морган-мл. Дж.Э., Михаил М.С.* Клиническая анестезиология: Пер. с англ. М.: Издательство "БИНОМ"; 2008; кн. 2.
11. *Паршин В.Д., Порханов В.А.* Хирургия трахеи с атласом оперативной хирургии. М.: Альди-Принт; 2010.

REFERENCES

1. *Vyzhigina M.A., Parshin V.D., Mizikov V.M., Titov V.A., Zhukova S.G., Ryabova O.S., Bunyatyan A.A.* To tracheal stenosis. *Anesthesiol. Reanimatol.* 2005; 6: 70—5 (in Russian).
2. *Vyzhigina M.A.* Anaesthesia and gas exchange maintaining during operations on the trachea and main bronchi. In: *Parshin V.D., Porkhanov V.A.* Tracheal surgery and atlas of operative surgery. M.: Aldi-Print; 2010: 22—75 (in Russian).
3. *Alekseev A.V., Vyzhigina M.A., Parshin V.D., Fedorov D.S.* Apnoeic oxygenation. *Anesthesiol. Reanimatol.* 2013; 5: 69—74 (in Russian).
4. *Jiménez M.J., Sadurní M., Tió M., Rovira I., Fita G., Martínez E., Gimferrer J.M., Gomar C., Macchiarini P.* Apnoeic oxygenation in complex tracheal surgery: O-58. *Eur. J. Anaesthesiol.* 2006; 23 (Suppl. 38): 20.
5. *Kulikov V.P., ed.* Ultrasound diagnostics for vascular diseases. 1st ed. Moscow: STROM; 2007 (in Russian).
6. *Boishardy N., Chapotte C., Houi N., Poirier T., Granry J.C., Delhumeau A.* The effect of a combination of propofol and fentanyl on cerebral blood flow. A study using transcranial Doppler. *Can. Anaesth. Soc. J.* 1992; 40: 23—5.
7. *Salord F., Naous H., Rizk T. et al.* Cerebrovascular reactivity to CO_2 during anesthesia maintained with either isoflurane- N_2O or propofol N_2O . A comparative study by transcranial Doppler velocimetry. *Ann. Fr. Anesth. Reanim.* 1995; 14: 166—71.
8. *Jensen L., Krogh L., Dahl B., Juul N., Cold G.E.* Effects on mean arterial blood pressure, cerebral perfusion pressure and intracranial pressure after bolus propofol during propofol/fentanyl maintenance anaesthesia. *Eur. J. Anaesthesiol.* 2005; 22: 2.
9. *Frumin M.J., Epstein R.M., Cohen G.* Apnoeic oxygenation in man. *Anesthesiology.* 1959; 20: 789—98.
10. *Morgan G.E. Jr., Mikhail M.S.* Clinical anesthesia: Translation from English. M.: BINOM; 2008; 2nd book (in Russian).
11. *Parshin V.D., Porkhanov V.A.* Tracheal surgery and atlas of operative surgery. M.: Aldi-Print; 2010: 480 (in Russian).

Поступила 12.12.13