

Федеральное государственное бюджетное образовательное учреждение высшего образования «Санкт-Петербургский государственный университет»

## **ВЫПУСКНАЯ КВАЛИФИКАЦИОННАЯ РАБОТА**

НА ТЕМУ: Анализ распространенности осложненных форм кариеса временных и постоянных зубов. Эффективности вторичной профилактики кариеса

Выполнила студентка  
Ким Наталья Сергеевна  
525 группы

Научный руководитель  
д.м.н. Соколович Наталия  
Александровна

Санкт-Петербург

**Оглавление**

Введение.....	4
Глава 1. Обзор литературы.....	7
1.1 Анатомо-физиологические особенности временных и постоянных зубов.....	7
1.1 Заболевания твердых тканей зубов временных зубов.....	10
1.1.1 Кариес.....	10
1.1.2.Осложненные формы кариеса.....	16
1.2 Заболевания твердых тканей зубов постоянных зубов.....	26
1. Кариес.....	26
1.2.2 Осложненные формы кариеса.....	31
1.3 Современные методы лечения .....	35
1.3.1 Лечение временных зубов.....	35
1.3.2 Лечение постоянных зубов.....	38
Глава 2. Материалы и методы исследования.....	44
2.1 Объекты исследования и их общая характеристика.....	44
2.2 Методы исследования.....	44
2.2.1 Аналитический метод.....	44
2. Социологический метод.....	44
3. Статистический метод .....	45
Глава 3. Результаты исследования.....	46
3.1 Результаты анализа медицинских карт.....	46
3.1.1 Анализ распространенности осложненных форм кариеса.....	46
3.1.2 Анализ эффективности вторичной профилактики кариеса.....	48

2. Анализ анкетирования родителей.....	50
3.2.1 Возраст детей и причина обращения.....	50
3.2.2 Заболевания временных зубов.....	52
3.2.3 Заболевания постоянных зубов.....	52
Заключение .....	54
Выводы к исследовательской работе и практические рекомендации.....	55
Список литературы.....	57
Приложение.....	62

## **Введение.**

На сегодняшний день одной из основных проблем детской стоматологии является высокая интенсивность кариеса и его осложнений, как в постоянном, так и в молочном прикусе, что негативно влияет на развитие зубочелюстной системы, а также может привести к развитию аномалий челюстно-лицевой области. Непролеченные или некачественно пролеченные дентальные очаги инфекции являются причиной удаления зубов, развития одонтогенных гайморитов, хронического сепсиса, воспалительных процессов в челюстно-лицевой области

В связи с особенностью анатомического строения временных зубов, кариес у детей развивается намного быстрее, чем у взрослого человека. Несмотря на то, что временные зубы являются промежуточным этапом в формировании челюсти, они играют важную роль в формировании здоровья человека в целом и здоровых постоянных зубов, которые появляются к 12-15 годам жизни.

В последнее время проблема распространенности осложненных форм кариеса стоит все более остро. Этому предшествуют различные факторы жизни современного человека: как ни парадоксально, но связано это с улучшением жизни и особенностью современного питания - обилие различных сладостей в виде конфет, шипучих напитков, мучных изделий, т.е. простых углеводов. Также растущему организму необходимо большое количество разнообразных витаминов и минералов, в особенности фторидов и кальция - наиболее важных минералов для обеспечения кариесорезистентности эмали, которые они недополучают в виду вышеописанной проблемы неправильного питания, что вызывает более быстрое развитие кариеса у детей.

Также, немаловажным фактором, влияющим на частое развитие осложнений, является распространенное мнение родителей, что пораженные кариесом временные зубы выпадут, а на их место постепенно прорежутся здоровые постоянные зубы. Однако, в реальности все иначе: распространение инфекции может перейти с временных зубов на зачатки постоянных зубов, что приведет к прорезыванию уже пораженного зуба.

Именно поэтому, вопрос вторичной профилактики кариеса на сегодняшний день является таким актуальным.

Все вышеизложенное обуславливает актуальность и цель проведенного исследования.

Цель данной ВКР: провести сравнительно - сопоставительный анализ стоматологической заболеваемости временных и постоянных зубов, зависимость отдаленных результатов лечения кариеса от метода лечения и пломбировочного материала.

На пути к реализации поставленной цели, были определены следующие задачи:

- 1) Проанализировать амбулаторные стоматологические карты пациентов трех возрастных групп, сравнить распространенность кариеса и осложненных форм кариеса в молочном и постоянном прикусах
- 2) Сравнить эффективность вторичной профилактики кариеса во временных и постоянных зубах
- 3) Определить зависимость отдаленных результатов лечения кариеса от пломбировочного материала
- 4) Провести анкетирование родителей и оценить уровень стоматологического здоровья их детей.

Научная новизна данной работы в том, что впервые частота возникновения осложненных форм кариеса исследовалась с точки зрения их причин и в разрезе применения различных методов лечения. Также были изучены показатели эпидемиологического исследования среди

детского населения Адмиралтейского и Центрального районов города Санкт-Петербурга. Полученные данные об оценке эффективности вторичной профилактики кариеса будут обоснованием практических рекомендаций врачам-стоматологам и родителям по выбору метода лечения кариеса.

Выпускная квалификационная работа выполнена на 62 страницах, включает у себя введение, основную часть, состоящую из 3 глав, заключение, выводы по поставленным задачам, практические рекомендации и список литературы, состоящих из 46 источников; содержит 6 таблиц и 4 рисунка и 1 приложение. В первой главе основной части рассматриваются анатомо-гистологическое строение временных и постоянных зубов и теоретические аспекты заболеваний твердых тканей временных и постоянных зубов, а также современные методы их лечения. Вторая глава посвящена описанию материалов и методов исследования. Третья глава содержит результаты исследования и их анализ.

## **Глава 1. Обзор литературы**

### **1.1 Анатомо-физиологические особенности временных и постоянных зубов.**

В понятие "детские зубы" принято вкладывать значение не только зубов временного, а также и зубов сменного прикуса и постоянного. Существенный объем накопленных знаний по строению зуба на сегодняшний день помогает наиболее точно ставить диагнозы и выбирать рациональные методы лечения. Между зубами временными и постоянными существует множество анатомических и физиологических различий, такие как число корней, особенности корневой пульпы. Говоря о постоянных зубах, важно понимать разницу между уже сформировавшимся зубом и зубом, находящимся в стадии неоконченного развития: степень сформированности корня, корневого канала, периапикальных тканей.

Ключевой особенностью молочного прикуса является количество зубов: если в молочном прикусе насчитывается только 20 зубов, из которых 8 составляют резцы, 4 клыка и 8 коренных зубов, то в постоянном прикусе имеется 32 зуба, а именно добавляются 8 премоляров и 4 моляра.

Также, существенное отличие между зубами постоянными и временными состоит в их форме: достоверным отличием является подушечко-образное утолщение эмали пришеечной области. У временных зубов продольная ось коронок имеет небный или язычный наклоны, на верхней или нижней челюсти, соответственно.

Форма пульповой камеры повторяет форму коронки, как в молочном, так и в постоянном прикусе, но тем не менее присутствует существенное различие: рога пульпы у временных зубов расположены значительно ближе к эмали. Особенно это выражено в медиальном углу, где расстояние от рога

пульпы до поверхности эмали не более 2,5мм, благодаря чему формируется особая выраженность истончённой эмали и дентина [8]. Во временных зубах слабее проявляется такая функция пульпы, как выработка заместительного дентина. А у детей ясельного возраста, в связи с быстрым развитием патологических процессов не успевает образоваться вовсе. Также заместительный дентин не образуется во время резорбции корней, т.е. во время сменного прикуса. Кроме того, пульпа сама принимает активное участие в резорбции дентина.

Помимо всего вышеперечисленного, длина корня у временных зубов по отношению к размерам коронки зуба значительно больше, чем у зубов постоянных. Корни временных зубов сильно расходятся, так как позднее между ними будут расположены зачатки премоляров. Корневые каналы временных зубов могут быть узкими и уплощенными, а число их дельт может значительно варьироваться.

Кроме анатомических отличий между коренными и временными зубами, выделяют так же клинические отличия: временный зуб, как правило, имеет белый цвет с синеватым оттенком, в то время как коренной зуб скорее желтого цвета с сероватым оттенком. Также, постоянные зубы, в отличие от временных, имеют контрастирующую шейку более темного оттенка, а также обладают большей транспарентностью, что сильно выделяет их при сменном прикусе. Временные зубы легко препарированы в связи с их меньшей твердостью, обусловленной неполной минерализацией твердых тканей зуба. Толщина эмали не больше 0,5-0,8 мм, а дентина 1,0-1,7 против 1,5-2,0мм эмали и 2,5 и 3,0 мм дентина постоянных зубов [1].

Далее рассмотрим особенности строения каждой группы зубов:

- Временные резцы - отличие от постоянных резцов состоит в том, что они являются более широкими и низкими. Имеют по одному корню, поперечное сечение, которого отличается овальной формой;



- Временные клыки - отличие от постоянных клыков состоит в том, что коронка является сравнительно шире и короче, чем у постоянных клыков. Однако сходство форм сохраняется. Обладают одним мощным корнем, у которого наблюдается кругообразное сечение;

- Временные коренные зубы

1. Первый коренной зуб - его коронка отлична по форме от любого постоянного зуба. Наиболее часто встречаются с тремя бугорками, а жевательная поверхность имеет треугольную форму.

2. Верхний коренной зуб - имеет три корня: щечно-дистальный, щечно-медиальный и нёбный. Щечно-медиальный обычно длиннее всех, а щечно-дистальный – короче.

3. Нижний коренной зуб - обладают небольшой коронковой частью по сравнению с верхними. Жевательная поверхность имеет от 3 до 6 бугорков. Наиболее распространенное количество бугорков - 4, остальные встречаются реже.

4. Второй коренной зуб - его коронка очень схожа по своей форме с первым постоянный моляром. Она является более объемной в сравнении с коронкой второго постоянного моляра [1].

Корневые каналы по своему числу и прохождению значительно больше варьируются у временных зубов, чем корневые каналы у постоянных зубов. Вследствие этого, корректное лечение корней при пломбировании весьма затруднительно. Нередко причиной затруднительной экстракции являются тонкие и расходящиеся корни. Что касается зубов постоянных, то существует ряд анатомических и биологических отличий между молодым зубом и зубом с законченным развитием: наибольшее отличие состоит в крупной пульповой камере. Из-за большого объема коронковой пульпы количество твердых тканей значительно меньше: это означает, что пульпа временных зубов в значительно большей степени подвержена угрозе возникновения кариеса, а так же различных травм. Из вышеописанного стоит сделать вывод, что чем

младше ребенок, тем сравнительно более глубоким и опасным бывает кариес.

Также существенное значение имеет также состояние развития корня. Как правило, у временных зубов корень короткий, а корневого канал широкий и его стенки расходятся по направлению к верхушке, что будет способствовать стремительному распространению инфекции в периапикальные ткани.

## 1. Заболевания твердых тканей зубов временных зубов

### 1.1.1 Кариес

Самой распространенной патологией зубов, особенно у детей, является кариес. Существует ряд факторов, обуславливающих кариесорезистентность и кариесовосприимчивость твердых тканей зуба. Особую роль играет состав ротовой жидкости, которая отражает состояние организма в целом. Она является основным источником поступления веществ в эмаль зуба. Однако интенсивность ионного обмена наиболее выражена в детском возрасте. Слюна, поддерживает уровень гомеостаза в полости рта и динамическое равновесие состава эмали, путем предотвращения выхода из эмали необходимых минералов, и в то же время поступления этих веществ из слюны в эмаль. Благодаря постоянному контакту со слюной, кариес крайне редко встречается на «открытых» поверхностях зуба, таких как губная, язычная, щечная. В состав слюны входят многочисленные вещества, обладающие антимикробным действием, такие как лизоцим, лактопероксидаза, лактоферрин, агглютинин.

Также особенности течения кариозного процесса у детей обусловлены строением твердых тканей зуба, отсутствием стабильности в строении корней зубов и пульпы. Эмаль - самая твердая и высосокоминерализованная ткань организма, не способная к минерализации. Она на 97% состоит из неорганических веществ-кристаллов гидроксиапатита, карбонапатита, фторапатита [4].

Важнейшее физиологическое свойство эмали- проницаемость, однако неорганические вещества, кальций и фосфор например, проникают в твердые ткани медленно, в то время как органические вещества проникают значительно быстрее и могут преодолевать эмалево-дентинное соединение.

К другим факторам, определяющим проницаемость эмали, являются рН среды, сформированность зуба, его созревание. Так, даже при очаговой деминерализации зуба, т.е. кариесе в стадии мелового пятна ионы кальция и другие вещества могут проникать в ткани зуба. Основываясь на этой особенности эмали, доказанной Волковым Е.А. в 1984г путем сравнения проникновения Са в интактную эмаль и эмаль, подверженную кариесом, была разработана патогенетическая терапия начальных форм кариеса. Повышение проницаемости говорит о прогрессировании деминерализации, но в этой стадии заболевания возможен процесс реминерализации тканей, способствующая стабилизации процесса. Так как проницаемость эмали напрямую зависит и от формирования зуба после прорезывания, временные зубы и несформированные постоянные имеют более высокий уровень проницаемости, чем постоянные сформированные. Эмаль временных зубов менее минерализована, чем у постоянных.

Наружный слой эмали, имеет особые химические и физические свойства, которые отличают его от более глубоких слоев. Концентрация фтора в поверхностной эмали в 10 раз выше, чем в подлежащих слоях, что связано с постоянным контактом со слюной. Благодаря этому жевательная поверхность меньше подвергается кислотному растворению, которое наблюдается при кариесе, чем пришеечная область. Фтор играет особую роль в растворимости эмали, так как имеет способность встраиваться в кристаллическую решетку эмали, образуя фторapatит, устойчивое соединение, повышающее карисорезистентность зуба.

Помимо всего вышеперечисленного в патогенезе кариеса значительную роль имеют рН слюны и функциональная активность

слюнных желез. Нейтральный рН слюны- 6,5-7,5. При рН ниже данных значений, т.е. при кислой среде, можно наблюдать картину деминерализации эмали . но такое понижение редко наблюдается во всей слюне, чаще всего прослеживается локальное изменение рН в кариозной полости или местах скопления налета. При снижении работоспособности слюнных желез, ухудшается взаимодействие слюны и зубов, следовательно повышается ее растворимость , нарушается динамическое равновесие состава эмали, а вследствие ухудшения самоочищения полости рта наблюдается развитие патогенной микрофлоры [20].

Основной по массе компонент зуба – дентин, отличается по составу от эмали, а именно соотношением органического и не органического матрикса, а точнее наблюдается преобладание органических веществ. Дентинные каналцы располагаются от внутреннего дентина к эмалево-дентинной границе, в них находятся отростки одонтобластов, а также окончания нервных волокон, проникающие из пульпы. Количество дентинных трубочек может варьироваться в зависимости от расположения: чем ближе к пульпе, тем больше численность дентинных каналцев. По системе дентинных трубочек протекает дентинная жидкость и идет питание зуба. Временные зубы имеют более тонкий слой дентина по сравнению с постоянными, особенно в области расположения рогов пульпы, что обуславливает более стремительный переход воспалительного процесса в пульпу зуба.

Кариес в стадии пятна, или очаговая деминерализация, у детей может развиваться у детей с 6-8 месяцев, то есть с самого раннего возраста. Чаще всего кариесом поражаются верхние резцы. Поверхностный кариес проявляется появлением меловидных, неестественно матовых пятен в пришеечной области, постепенно распространяющихся по всей вестибулярной поверхности коронки. Отличительной особенностью данного кариеса у детей является его бессимптомное течение, что связывают несформированностью нервного аппарата в период

прорезывания, а также разрушение нервного аппарата в период резорбции корней, если говорить о более позднем течении кариеса [26].

Обнаружить его можно лишь на профилактическом осмотре после удаления липкого белого налета, которым может быть покрыто кариозное пятно, а также после тщательного высушивания зуба часто обнаруживаются подповерхностные формы.

В пределах эмали выделяют темную и прозрачную зоны: прозрачная зона – зона гипоминерализации, самая глубокая. Кристаллическая решетка эмали теряет минеральные компоненты, в результате чего образуются микропространства, объем которых в 10 раз больше, чем в здоровой эмали. Между прозрачной зоной и интактной эмалью находится темная зона, или зона гиперминерализации, которая не дает проникнуть поляризованному свету.

Возможны несколько вариантов течения процесса. При интенсивной деминерализации кариозные пятна светлые, не имеют четких границ и имеют тенденцию к прогрессированию. Чем больше площадь кариеса, тем быстрее развивается следующая форма кариеса, поверхностный кариес, и тем меньше вероятность обратимости процесса. Также зонд легко цепляется в зоне деминерализации. К особенностям интенсивного, или декомпенсированного кариеса относится отсутствие зоны гиперминерализации, то есть отсутствуют защитные зоны. При вялотекущем процессе имеется тенденция к стабилизации процесса. Но если при зондировании кариозной полости имеется шероховатость, значит, образуется полость, т.е. поверхностный кариес.

Поверхностный кариес у детей младшего школьного возраста встречается крайне редко. Формируется маленькая кариозная полость в пределах эмали. Лишь в 10-15% случаев дети жалуются на кратковременные, быстропроходящие боли от кислого и холодного [12]. В большинстве случаев дети жалоб не предъявляют. Выделяют следующие патологоанатомические зоны поражения: 1. Деструкция и распад эмалевых

призм 2. Деминерализация и микробная инвазия 3. Зона гиперминерализации. Кариозная полость имеет округлую форму, пологие или отвесные края при хроническом или остром кариесе соответственно [18].

При осмотре при среднем кариесе определяется кариозная полость небольших размеров в пределах эмали, которая при зондировании обычно шероховатая, но безболезненная. По форме обычно имеет форму треугольника, обращенного верхушкой в сторону пульпы, то есть имеет широкое входное отверстие, что связано с незначительной толщиной эмали при высокой хрупкости. Полость заполнена размягченной поражённой эмалью, которая легко удаляется экскаватором. Нередко процесс стабилизируется без лечения, а пораженная эмаль стирается при жевании. При препарировании полости при среднем кариесе следует внимательно наблюдать за ребенком и наблюдать за его реакцией: самая чувствительная зона- зона эмалево-дентинного соединения, поэтому при обработке в этой области возникает болезненность. Если же ребенок остается спокойным, это говорит о частичной или полной гибели пульпы, например при гангренозном пульпите, при котором пульпа погибает практически по всей длине.

Глубокий кариес сопровождается разрушением значительной массы дентина в пределах границ кариозной полости и остается лишь тонкий слой, отделяющий полость от пульпы. При данной стадии заболевания, как и при среднем кариесе, выделяют следующие зоны патоморфологических изменений:

1. Зона заместительного дентина, т.е. зона третичного дентин
2. Зона нормального дентина, который является наиболее глубоким слоем. На данном уровне сохранены здоровые дентинные трубочки с отростками одонтобластов, в канальцах отсутствуют кристаллы и бактерии.

3. Зона полупрозрачного дентина содержит деминерализованный интерглобулярный дентин, а также начинают откладываться тонкие кристаллы. И, несмотря на заметные повреждения одонтобластов, отсутствует микробная инвазия.

4. Зону прозрачного, или склерозированного, дентина отличает уменьшение количества минеральных компонентов в дентине, а также увеличение объема кристаллов в просвете канальцев. Но благодаря сохранению и функционированию структуры коллагеновых волокон, возможны процессы самовосстановления дентина, при условии нормальной работы пульпы.

5. Зона измененного гистологического строения дентина. На данном уровне наблюдается расширение просвета дентинных канальцев, меняется конфигурация, происходит постепенное заполнение их бактериями. Коллагеновые волокна разрушаются

6. Зона разрушенного дентина с большой микробной инвазией. Инфицированный дентин полностью лишен минеральных веществ и коллагеновых волокон

В связи с широкими и короткими дентинными канальцами временных зубов, низкой активности пульпы и медленному образованию заместительного дентина, инфекция молниеносно распространяется в пульпу, что приводит к осложненным формам кариеса. Именно поэтому у детей редко встречается такое понятие, как глубокий кариес.

Существуют формы кариеса, свойственные чаще всего временным зубам, такие как циркулярный кариес или плоскостной кариес.

Циркулярный кариес – форма кариеса временных фронтальных зубов, при которой кариозная полость образуется в области шейки зуба, опоясывают всю коронку зуба, захватывая апроксимальные и язычные/небные поверхности. Возникновение данного процесса объясняется более поздней минерализацией пришеечной области. Минерализация коронок происходит внутриутробно и зависит от течения беременности. В то время

как пришеечная область минерализуется после рождения, и организм претерпевает многочисленные изменения в привычном образе жизни: меняется характер питания, бытовые условия, могут развиваться заболевания, негативно сказывающиеся на формировании зуба, в результате чего шейка зуба становится крайне кариесовосприимчивой. При прогрессировании заболевания, возможен отлом коронки зуба, что приводит к скорой потере зуба и необходимости профилактического протезирования. Другим, чаще встречающимся исходом может быть распространение воспаления в пульпу, а далее возникновение периодонтита.

### 1.1.2 Осложненные формы кариеса

Пульпит является самым распространенным осложнением кариеса зубов и представляет собой воспаление пульпы в результате проникновения микробов и их токсинов в полость зуба контактным путем. При постановке диагноза важное значение имеет возраст ребенка, так как на его основании можно приблизительно определить степень сформированности или резорбции корней.

Пульпа - рыхлая соединительная ткань, которая состоит из основного вещества и содержит множество клеточных элементов, нервов и сосудов, и заполняет полость зуба. И корневая, и корневая пульпа гистологически происходят из десневого сосочка, но, тем не менее, каждая имеет свои особенности гистологического строения. Так, например, коронковая пульпа по большей части состоит из волокнистых структур. В то время как корневая пульпа содержит много волокнистых структур, имеет большое количество сосудов и нервных стволов, а также получает питательные вещества от периодонта, поэтому она более устойчива к воспалению, и на этом основаны ампутационные методы лечения.

Развиваясь параллельно формированию корня зуба, пульпа претерпевает множество изменений, в том числе функциональных и морфологических. По мере взросления ребенка увеличивается



функциональность одонтобластов, уменьшается количество клеточных элементов, растет число волокнистых структур, что ведет к уменьшению размеров полости зуба.

Пульпа выполняет множество функций, главными из которых являются трофика зуба и всех его тканей и создание барьера между периодонтом и одонтогенной инфекцией. Помимо этого пульпа имеет высокую реактивную способность и обладает комплексом защитно-приспособительных механизмов, включающих в себя высокую жизнедеятельность, пластичную функцию, устойчивость, что обеспечивает пульпе функциональную автономию. Но в результате реакции тканей на раздражители, в пульпе может возникнуть воспалительный процесс, течение и интенсивность которого напрямую зависят от реактивной способности организма в целом и сила воздействия раздражителя.

По этиологии наиболее распространенными причинами пульпитов являются микробы и их токсины, которые могут проникнуть в полость зуба через сохранившийся слой дентина между кариозной полостью и пульпой или же ретроградно, при тяжелых заболеваниях периодонта через апикальное отверстие [3]. Также на практике часто можно встретить пульпиты в результате механической травмы: это может быть отлом коронки или неправильное препарирование полости. Реже пульпит развивается по причине термических и лекарственных воздействий.

Временные зубы и несформированные постоянные зубы имеют свои характерные особенности строения, поэтому течение и клиническая картина пульпита в таких зубах отличается от пульпита в постоянных зубах со сформированными корнями. Развивающееся в пульпе воспаление распространяется на коронковую и корневую пульпу. Это связано с наличием широких устьев каналов несформированных зубов. У детей реже встречаются острые формы пульпита, чаще всего заболевание проявляется в хронических формах, особенно развивающиеся как первичный процесс, что многие авторы связывают с возможностью оттока экссудата в

кариозную полость через широкие дентинные каналы, а также в периодонт по широкому корневному каналу.

Следующей особенностью детского возраста является то, что у одной и той же формы пульпита может быть разная клиническая картина в зависимости от стадии развития зуба. Различают три периода формирования корня зуба и каждому соответствуют отличительные черты архитектоники пульпы. Во время периода формирования корней у пульпы не завершено формирование системы иннервации, не до конца сформированы кустиковые нервные окончания, отсутствует миелиновая оболочка, рыхло расположенные незрелые коллагеновые волокна, клеточные элементы находятся на ранней стадии развития. И вследствие всего вышеперечисленного защитная и сенсорная функция пульпы снижены. Во время периода сформированных зубов все функции пульпы выражены максимально. Но в сформированных временных зубах в отличие от сформированных постоянных больше количество клеточных элементов, и кровеносная и лимфатическая системы сильнее выражены. А периоду резорбции корней характерны дистрофические и дегенеративные изменения в пульпе: вместо соединительной ткани образуется грануляционно-подобная, происходит демиелинизация, фрагментация, разрушение нервных волокон, а в области резорбции корня образуется клеточный инфильтрат, в него входят лейкоциты, макрофаги, лимфоциты, а также остеокласты, которые отвечают за резорбцию внутренних стенок корня.

Пульпиты можно диагностировать у детей любых возрастных групп, по групповой принадлежности чаще встречаются пульпиты моляров, а точнее в 5 раз чаще, чем пульпиты в резцах и клыках, а в особенности на нижней челюсти [4].

Клиническая картина.

Острый очаговый пульпит временных зубов диагностируется редко, потому что он стремительно переходит в диффузную форму, ввиду

пониженной сопротивляемости организма детей и высокой вирулентности микроорганизмов. А прекрасный отток экссудата через широкие корневой канал, и дентинные каналы обуславливают бессимптомное течение воспаления. Так как непродолжительная острая фаза в течение двух часов переходит в хроническую форму, чаще всего она остается чаще всего незаметной для ребенка ясельного и младшего школьного возраста и его родителей. В то время как у детей постарше в клинической картине могут наблюдаться быстропроходящие боли, с длительными «светлыми» промежутками, что объединяет клиническую картину пульпитов у детей и взрослых.

Острый очаговый пульпит может быть диагностирован при случайном вскрытии пульпы во время препарирования кариозной полости, если стоматологическая помощь была оказана в течение 1-2 часов. В данных случаях благодаря высокой регенеративной способности пульпы прогноз благоприятный. Аналогичный прогноз возможен при механической травме при отломе коронки на уровне пульпарной камеры, что довольно часто встречается у детей [38]. Особенности клинической картины в данной ситуации заключаются в том, что ребенок жалуется на кратковременные боли от механических и температурных раздражителей, таких как холодный воздух (при вдохе), твердая пища. При этом отсутствуют ночные боли. Если своевременно не начать лечение, то происходит дальнейшее инфицирование пульпы и развитие хронического фиброзного или гангренозного пульпита. Также важно принять во внимание, что в несформированном зубе, что зона роста апикальной части пульпы может оставаться жизнеспособной в течение месяца после травмы.

Острый диффузный (общий) пульпит клинически может проявлять по-разному, в зависимости от возраста ребенка, определяющего степень сформированности зуба реактивной способности его организма и групповой принадлежности зуба. У часто болеющих детей ясельного и младшего школьного возраста воспалительный процесс может

сопровождаться разрежением костной ткани. Таким образом, при перкуссии будет наблюдаться выраженная болезненность, при осмотре отмечается гиперемия слизистой оболочки, утолщение надкостницы, отек мягких тканей. Пальпация лимфатических узлов сопровождается болезненностью. Ребенок беспокойный, капризничает, что связано с общим ухудшением состояния ребенка, температура 38-39°, сопровождающаяся нарушением сна, аппетита. У более старших детей с сформированными зубами отмечаются следующие клинические особенности: резкая самопроизвольная, приступообразная боль, усиливающаяся ночью, которая может распространяться по ходу ветвей тройничного нерва. В период резорбции корней клиническая картина смазанная, так как через широкое апикальное отверстие рассасывающегося корня идет отток воспалительного экссудата.

Острый диффузный пульпит довольно быстро переходит в хроническую форму или же заканчивается некрозом пульпы, при этом, чем младше ребенок, тем чаще острый диффузный пульпит оканчивается гибелью пульпы. Для того, чтобы это предотвратить важно своевременное лечение, когда еще есть возможность сохранить хотя бы корневую пульпу, в то время как изменения коронковой пульпы необратимы.

Практически у всех детей и в молочном, и в постоянном прикусах преобладают хронические формы пульпитов, в особенности фиброзный. Болевой симптом наиболее выражен на ранних стадиях, и уменьшается по мере прогрессирования заболевания. Современные исследования показывают, что лишь 44% детей жалуются на боль [19].

Таким образом, хронический фиброзный пульпит преимущественно обнаруживается во время профилактических осмотров. При осмотре полости рта можно увидеть кариозную полость, нередко небольшого размера, со светлым размягченным дентином, и при его экскавации может возникнуть кровоточивость пульпы. Иногда могут возникать

быстропроходимые боли от холодного или горячего, но чаще всего заболевание протекает бессимптомно.

Наиболее редко встречаемая форма пульпита - хронический гипертрофический. Вследствие значительно разрушенной коронки, пульпа постоянно претерпевает механические повреждения, что приводит к пролиферации соединительной ткани и разрастанию пульпы в форме полипа. Поверхностное зондирование незначительно болезненно, но глубокое зондирование резко болезненно. Степень разрастания пульпы может быть различной: от полипа, незначительно возвышающегося над крышей полости, до полипа, заполняющего всю кариозную полость. Разросшаяся гипертрофированная пульпа кровоточит при зондировании и представляется тканью красного цвета. При сборе анамнеза выясняется, что когда-то зуб болел, но боли прошли, и отмечается болезненность во время еды. Дифференциальная диагностика проводится с десневым сосочком, который иногда может врастать в кариозную полость, и грануляционной тканью, которая образовывается при периодонтите и врастает через перфорационное отверстие в коронке зуба или устья каналов в полость зуба.

При хроническом гангренозном пульпите жалобы могут отсутствовать, цвет зуба чаще всего изменен, а имеющаяся кариозная полость неглубокая. Под влиянием микробов и токсинов происходит распад пульпы, что приводит к гнилостному запаху изо рта [31]. Зондирование болезненно и имеется сообщение с полостью зуба, при раскрытии обнаруживается серая масса с характерным запахом, но при этом в многокорневых каналах состояние пульпы может быть различным: зондирование может быть болезненно в области устья, может быть на значительной глубине. При пальпации регионарных лимфатических узлов может быть болезненность.

Дифференцировать хронический гангренозный пульпит следует от хронического фиброзного пульпита, хронического периодонтита. При

отсутствии жалоб и неглубокой кариозной полости клиническую картину хронического гангренозного пульпита дифференцируют от картины среднего кариеса; при обострении процесса дифференцируют от острого общего пульпита, острого периодонтита, обострения хронического периодонтита. Наиболее трудно дифференцировать гангренозный пульпит от хронического гранулирующего периодонтита зубов со сформированными корнями. В данном случае грануляционная ткань прорастает в корневые каналы, заполняя большую их часть. Отличительной особенностью хронического гангренозного пульпита на рентгенограмме является то, что зона роста корня четко проецируется в виде округлого участка просветления с ровными границами.

Обострение хронического пульпита может развиваться при любой его форме. Существует ряд факторов, обуславливающих переход острой формы в хроническую: увеличение вирулентности микробов в пульпе, ухудшение оттока экссудата, ослабление иммунитета ребенка. Чаще всего дети жалуются на постоянную ноющую боль, которая усиливается при надавливании, возможно, на ухудшение самочувствия. При осмотре врач отмечает отек мягких тканей вокруг зуба, увеличение лимфатических узлов. При вскрытии полости пульпа менее болезненная, чем при острой форме пульпита.

Внутрипульпарная гранулема выявляется во временных и постоянных зубах, преимущественно в резцах. Это вариант хронического редко встречающегося воспаления пульпы, характеризующийся превращением пульпы в грануляционную ткань. При локализации внутрипульпарной гранулемы в коронковой пульпе она по мере разрастания приближается к дентину, резорбирует его и цемент корня со стороны пульпарной полости, в результате происходит перелом корня.

Временные зубы имеют свои анатомические особенности, что обуславливают быстрый переход воспаления из пульпы зуба в периапикальную ткань: широкое апикальное отверстие, изменение

строения периодонта в период рассасывания или формирования корней. А также у детей ниже реактивная способность организма, поэтому периодонтиты могут иметь более тяжелое течение: воспаление быстро переходит на окружающие мягкие и костные ткани. Иногда периодонтит развивается раньше, чем вся корневая пульпа успевает погибнуть.

Дети жалуются на сильную, постоянную, нарастающую боль, усиливающуюся при надавливании. Ребёнок точно может указать причинный зуб. Все жалобы клинически сопровождаются отеком десны, припухлостью окружающих мягких тканей, увеличением регионарных лимфатических узлов, перкуссия зуба резко болезненна. Процесс развивается молниеносно, и если не образуется отток экссудата, воспаление может перейти на кость, и привести к периоститу. У ребёнка будет повышение температуры, в клиническом анализе крови увеличится СОЭ, будет лейкоцитоз.

Клиническая картина острого периодонтита и обострения хронического периодонтитами очень схожая, и порой единственное отличие, которое помогает провести дифференциальную диагностику заболевания - это отсутствие на рентгенограмме отклонений от нормы.

Каждый этап развития зубов имеет свои особенности строения пародонта, который врач стоматолог должен знать и учитывать при выборе метода лечения. Периодонт заполняет пространство между цементом корня зуба и кортикальной практики альвеолы. К особенностям периодонта временных зубов и несформированных постоянных относят отсутствие стабильной структуры и толщины периодонта. В период формирования зуба периодонт идёт имеет непосредственный контакт с пульпой зуба и сливается с ростковой зоной. Постепенно зона роста уменьшается, как и площадь зоны соприкосновения с пульпой, но при этом длина периодонтальной щели увеличивается и продолжает своё формирование ещё год после окончания формирования корня. Во время периода рассасывания корня она снова уменьшается, а периодонт снова

соприкасается с пульпой, а постепенно и вовсе извещает вследствие рассасывания кортикальной пластинки и губчатого вещества под влиянием зачатка постоянного зуба [34].

Периодонтит чаще всего имеет инфекционную этиологию: распространение токсинов, биогенных аминов микроорганизмов из некротизированной пульпы ведёт к воспалению периодонта. А периодонт ребёнка несколько реактивнее, чем периодонт взрослого, по причине рыхлой структуры и содержит большое количество клеточных элементов и кровеносных сосудов. Второй по частоте периодонтит вследствие механической травмы, преимущественно во фронтальных зубах. Это связано с высокой активностью детей и их неосторожностью, неизбежными падениями и травмами, что может сопровождаться вывихами, чаще всего вколоченными с разрывом сосудисто-нервного пучка. Дети чаще всего не имеют жалоб, клинически нет проявлений, и пульпа начинает некротизироваться, а затем идёт воспаление периодонта.

Основу микрофлоры при периодонтите составляют грамположительные кокки (преобладают аэробные и анаэробные стрептококки, чуть меньше стафилококков), а также дрожжеподобные грибки, лактобактерии, актиномицеты.

Классификация периодонтитов у детей и взрослых идентичная:

1. Острый периодонтит
2. Хронический верхушечный
3. Хронический периодонтит в стадии обострения

Маргинальный, или краевой, периодонтит возникает, когда воспаление изначально возникло у десневого края, вследствие травмы десневого сосочка канцелярскими принадлежностями, пищей, острыми краями кариозной полости. Острый маргинальный периодонтит под влиянием длительного воздействия раздражителям может переходить в хроническую форму.



При остром верхушечном периодонтите воспаление пульпы быстро распространяется на периапикальные ткани, что обусловлено анатомическими особенностями строения временных зубов: в период формирования и рассасывания корней, зубы имеют широкое апикальное отверстие, а также низкой сопротивляемостью ребенка.

Иногда, периодонтит развивается быстрее, чем воспаление охватывает всю корневую пульпу. Клиническая картина проявляется жалобами на сильную, постоянную, нарастающую боль, усиливающуюся при накусывании. При осмотре можно обнаружить отек десны, увеличенные регионарные лимфатические узлы, перкуссия резко болезненна. Воспалительный процесс может быстро перейти в кость, если вовремя не создается отток экссудата.

Клиническая картина острого периодонтита и обострения хронического периодонтита очень схожая, и порой единственное отличие, которое помогает провести дифференциальную диагностику заболевания - это отсутствие на рентгенограмме отклонений от нормы.

Хронические формы периодонтита может развиваться как первичный хронический процесс на фоне хронического пульпита, так и вследствие острого периодонтита.

Хронический фиброзный периодонтит отсутствует в период формирования и резорбции корней, так как у зуба нет стабильной структуры в области верхушки корня. Клиническая картина отсутствует: у ребенка нет жалоб, перкуссия безболезненная, десна не гиперемирована. Диагноз ставится на основании рентгенологического снимка, на котором можно увидеть расширенную периодонтальную щель, вследствие утолщения и уплотнения периодонта, на ограниченном участке, реже на протяжении всего периодонтального пространства. Дифференциальная диагностика проводится со средним кариесом, хронического гангренозного пульпита, физиологическим расширением периодонтальной щели, которое может наблюдаться в течение года после окончания формирования корней.

Хронический гранулематозный периодонтит развивается преимущественно в постоянных зубах, нередко протекает бессимптомно, без образования свища. На рентгенограмме: деструкция костной ткани овальной или округлой формы у верхушки корня с четким контуром до 5мм, вокруг которой неизменная костная ткань, ограниченная склерозированной зоной. Наличие склероза указывает на реакцию кости при длительном течении воспалительного процесса. Верхушка корня, расположенного в грануле не резорбирована. Кортикальная пластинка ограничивает периодонтальную щель, которая прослеживается не на всем протяжении корня и расширена в верхушечной части.

Наиболее распространенной формой периодонтита является хронический гранулирующий периодонтит, также протекающий бессимптомно с образованием неглубокой кариозной полости. Гранулирующая форма периодонтита характеризуется образованием свища, что обусловлено анатомическими особенностями и физиологическими изменениями в кости ребенка. Локализация свища близко к десневому краю говорит о том, что корни не до конца сформированы или идет процесс их рассасывания. Воспалительный процесс расплавляет костную стенку лунки. Вследствие этого корень может ее перфорировать, травмировать десну и щеку и приводить к формированию декупитальной язвы.

## 2. Заболевания твердых тканей зубов постоянных зубов

### 1.2.1 Кариес

Кариес зубов — одно из самых распространенных заболеваний ребенка. Особенности клинического течения кариозного процесса у детей связаны с особенностями структуры твердых тканей зуба и реактивными свойствами организма. Установлено, что у детей, с различными хроническими заболеваниями, при нарушении общего состояния и качества ухода за полостью рта, кариес зубов возникает особенно часто [2].

Наибольший прирост кариеса постоянных моляров отмечается в 6 — 9 лет. Этому способствуют особенности анатомического строения, плохая омываемость слюной фиссур и низкий уровень минерализации. Фиссурный кариес составляет более 2/3 всех кариозных поражений у детей [40].

Поражение твердых тканей зуба постепенно прогрессирует и может осложниться воспалением пульпы и периапикальных тканей. Поэтому врачу-стоматологу важно не только вовремя диагностировать кариес, но и провести своевременное грамотное лечение, а также назначить профилактические мероприятия по предупреждению дальнейшего возникновения и развития кариеса зубов.

В литературе выделяют два периода формирования постоянных зубов после их прорезывания.

- 1-ый период – «незрелой» или неминерализованной эмали;
- 2-ой период – законченной минерализации постоянных зубов [13].

Особенности первого периода.

Окончательная минерализация эмали происходит в течение 6 – 7 лет после прорезывания постоянного зуба. Происходит рост и формирование корней постоянных зубов. Отличительными особенностями эмали в этот период являются микропоры, которые обуславливают повышенную проницаемость эмали для ионов и молекул органических и неорганических соединений из пульпы зуба и смешанной слюны происходит процесс минерализации.

Наиболее интенсивно минерализация постоянных зубов происходит на первом году после прорезывания в течение первого года. Плотность эмали увеличивается на 93%. Через 2 – 3 года после прорезывания скорость минерализации значительно уменьшается. Плотность эмали

увеличивается на 74 – 82 % [5]. Дентин имеет более широкие дентинные каналцы, слой его тоньше, минерализация меньше. Кроме того, степень «зрелости» эмали, скорость ее созревания существенно снижены у детей, имевших множественный кариес временных зубов и при дисгармоничном физическом развитии.

Во время этого периода зуб имеет различие в степени минерализации разных поверхностей. Наиболее минерализована эмаль в области бугров и режущих поверхностей, а наименьшая степень минерализации наблюдается в фиссурах и пришеечной области зуба.

Учитывая исходный уровень минерализации эмали первых постоянных моляров Кисильникова Л.П., предложила выделить 3 группы детей в зависимости от состояния твердых тканей.

Первую группу составляют дети с высоким уровнем минерализации эмали. Эмаль зубов у этих детей плотная, блестящая. Зонд скользит по поверхностям зуба, в фиссурах не задерживается.

Вторую группу составляют дети со средним уровнем минерализации эмали. Эмаль у них блестящая. Фиссуры имеют меловидный цвет. Зонд задерживается в 1 – 2 фиссурах одного зуба.

Третью группу составляют дети с низким уровнем минерализации эмали. Эмаль лишена блеска, меловидная с белесым оттенком. Зонд задерживается в 3 – 4 фиссурах одного зуба.

Как известно, окончательное созревание эмали протекает уже после прорезывания зубов [5]. А так как зубы прорезываются, как правило, в условиях кариесогенной ситуации, которая ведет к ухудшению созревания эмали и способствует ее деминерализации, кариес постоянных зубов может проявиться сразу после прорезывания. Наиболее интенсивно кариозным процессом поражаются зубы на первом году после прорезывания, в 68,2 % случаев кариес возникает в течение первого года. Спустя 2 года распространенность кариеса постоянных зубов у детей достигает 86 % [45].

Клиническое течение кариеса постоянных зубов в период минерализации отличается морфологически «незрелыми» твердыми тканями зубов, а также ростом и формированием корней в этот период. Вследствие этого чаще всего встречается быстрое течение кариозного процесса. Переход одной стадии кариеса в другую может составлять до 2 – 3 недель.

Кариозный процесс не имеет тенденций к ограничению, распространяется преимущественно в ширину без признаков пигментации. Твердые ткани на дне и стенках, как правило, светлые, мягкие, легко убираются экскаватором. Наиболее часто кариозный процесс у детей с несформированными постоянными зубами локализуется в области фиссур первых постоянных моляров и на контактной и вестибулярной поверхностях резцов верхней челюсти [10].

Виноградова Т.Ф. (1978) на основе клинического анализа динамики развития кариеса постоянных зубов у детей, с учетом количества кариозных зубов и полостей, их локализации, прироста кариеса предложила классификацию, которая предусматривает 3 степени активности кариеса:

- I степень активности кариеса (компенсированная) форма;
- II степень активности кариеса (субкомпенсированная) форма;
- III степень активности кариеса (декомпенсированная) форма.

Первая степень активности кариеса встречается по 50% случаев. Эмаль зубов у детей плотная, блестящая, белая. Очаги деминерализованной эмали не выявляются. Скорость перехода одной формы в другую составляет 13 месяцев [16].

Чаще всего поражаются первые постоянные моляры с локализацией кариеса на жевательной поверхности зубов. У детей после 14 лет могут присоединиться поражения вторых постоянных моляров и премоляров.

Кариозный процесс протекает медленно. Фиссуры пигментированные, но плотные. Небольшие пигментированные пятна от 5 – 6 мм., желтые, коричневые, черные с правильным контуром. При зондировании инструмент скользит и не цепляется.

При среднем кариесе кариозные полости пигментированы, края кариозных полостей плотные, сглаженные. Дентин желто-коричневый, коричневый, плотный при зондировании. Легко высушивается.

Вторая степень активности кариеса встречается реже, приблизительно у 25 % детей. Эмаль зубов у этих детей обладает меньшей кариесоустойчивостью, но тем не менее она плотная, имеет меловидный цвет и сохраняет блеск.

Интенсивность кариеса в разных возрастных группах при второй активности составляет: 7 – 10 лет – от 5 – 8, 11 – 14 лет – от 4 – 8, т.е. индексы КПУ, или КПУ+кп больше значений среднестатистической интенсивности кариеса в данной возрастной группе.

Скорость перехода одной формы кариеса в другую 7 месяцев. Кариес локализуется на жевательных поверхностях постоянных моляров, а также на апроксимальных поверхностях резцов. В пределах одного зуба можно выявить несколько кариозных полостей. характерно острое течение кариеса. Начальные формы кариеса отличаются наличием участков тусклой меловидной эмали, без пигментации; неправильной формы с неровными контурами. Фиссуры имеют матовый оттенок, зонд цепляется в нескольких фиссурах, при среднем кариесе края дефектов эмали светлые, хрупкие. Дентин светлый мягкий, легко удаляется экскаватором. Характерен рост кариозного процесса в ширину. Глубокий кариес в постоянных зубах с незаконченным периодом встречается очень редко.

Третья степень активности кариеса встречается лишь в 12 % случаев. Эмаль не блестит. Отмечается острое течение кариозного процесса. Течение кариозного процесса острое. Характерно симметричное поражение большой группы зубов, с поражением иммунных поверхностей.

Интенсивность кариеса в разных возрастных группах при третьей степени активности составляет: 7 – 10 лет более – 8; 11 – 14 лет – более 8.

Скорость перехода одной формы кариеса в другую составляет 3,3 месяца. При начальных формах кариеса наблюдается меловидные пятна в области шеек моляров, резцов, премоляров. При зондировании наблюдается шероховатость. Пятна легко окрашиваются. Кариозные полости обширные с острыми, подрытыми краями. Дентин в большом количестве светлый, влажный, размягченный, убирается пластинами. При обработке стенки кариозной полости, дно полости не становится более твердым, плохо высушивается.

Спустя 2-3 после прорезывания заканчивается минерализация эмали постоянных зубов. В этом периоде эмаль зуба имеет гомогенную структуру. Кислотоустойчивость эмали зависит от ее структуры и химического состава. В данный период корни постоянных зубов сформированы и течение кариозного процесса такое же, как и у взрослых.

### 1.2.2. Осложненные формы кариеса постоянных зубов: пульпит и периодонтит

В структуре различных форм пульпита преобладают хронические формы (76-83%), особенно хронический фиброзный пульпит [14]. Превалирование хронических процессов обусловлено особенностями строения челюстнолицевой области у детей, а именно: морфологической незрелостью дентина, становлением защитно-приспособительных реакций формирующейся пульпы, в основном, за счет клеточных элементов [7].

Молодая пульпа недавно прорезавшихся зубов представлена рыхлой соединительной тканью, которой свойственна защитно-приспособительная

реакция за счет большого количества низкодифференцированных клеточных элементов: фибробластов, одонтобластоподобных и мезенхимальных клеток. Также пульпа характеризуется высокой функциональной активностью и защитная реакция происходит не только за счет клеточных элементов, но и основного вещества - протеина в сочетании с гликопротеинами и мукополисахаридами. Это существенно влияет на распространение воспалительного процесса в пульпе [15].

Клетки пульпы принимают непосредственное участие в процессе формирования корня зуба. Во все периоды роста корня в длину верхушечное отверстие остается расширенным в виде раструба. Ткани апикальной части следует считать зоной роста, которая состоит из двух слоев: пульпы и прилежащего к ней периодонта. В ростковой зоне преобладают фибробласты и ретикулиновые волокна, основное вещество представлено скоплением мукополисахаридов и гиалуроновой кислоты, которая определяет пульпы в период воспаления. Это обуславливает правило эндодонтического лечения постоянных зубов у детей и подростков при незаконченном развитии корней: сохранить пульпу в жизнеспособном состоянии для завершения роста корней зубов [46].

В период формирования зуба отсутствует структурная дифференцировка тканей коронковой и корневой пульпы. Процесс дифференциации корневой пульпы происходит после окончания формирования верхушечного отверстия. Поэтому воспалительный процесс в пульпе после полного формирования корня носит диффузный характер. Это делает возможным быстрый переход частичного воспаления в общее и определяет дальнейшую тактику в выборе метода лечения пульпита в детском возрасте, отдавая предпочтение полному сохранению пульпы.

В период формирования корня зуба имеет ряд анатомических предпосылок, определяющих высокую жизнеспособность пульпы. Например, наличие коллатерального кровообращения, которое представлено дополнительными сосудами, входящими через стенки канала



корня зуба. Они обеспечивают отток экссудата из пульпы при воспалении, снимают симптом сдавливания сосудов и тем самым самоликвидируют острый воспалительный процесс. В сосудистой системе молодой пульпы больше артерий, чем вен. Это объясняется высокой физиологической потребностью в артериальной циркуляции. Еще одной анатомической предпосылкой самоликвидации острого воспалительного процесса в пульпе и нередко перехода его в периодонт в период формирования корня зуба является тесная связь корневой пульпы с периодонтом. В это время периодонт имеет ряд особенностей в своем строении: большое количество клеточных элементов, кровеносных и лимфатических сосудов, наличие рыхлой соединительной ткани. Все это в конечном счете определяет высокую реактивность периодонта в ответ на воздействие неблагоприятных факторов. Отличается строение и костной ткани, ограничивающей периодонт: небольшая толщина кортикальной пластинки, тонкие костные балки, большие костномозговые пространства, высокая реактивность надкостницы. Это все влияет на развитие воспаления в окружающих тканях при всех формах пульпита у детей и определяет особенности их клинического течения.

Факторы, вызывающие воспаление пульпы, современные ученые делят на три большие группы: инфекционные, травматические и ятрогенные. Воспаление пульпы у детей в подавляющем большинстве случаев возникает как осложнение кариеса вследствие проникновения микроорганизмов или их токсинов в пульпу зуба из кариозной полости через слой сохранившегося дентина, но гипоминерализованного, с достаточно широкими дентинными канальцами, способствующими быстрому проникновению инфекции в пульпу. Пульпит чаще всего развивается в результате сочетанного воздействия микроорганизмов, находящихся в кариозном очаге (стрептококки, стафилококки, лактобактерии, фузоспирохетная флора, грибковая флора и т.д.), и продуктов их жизнедеятельности, а так же распада органического вещества

дентина. В последнее время все больше появляется публикации, подтверждающих факт присутствия в пульпе при воспалении облигатной, непатогенной и условно-патогенной микрофлоры, особенно при течении воспаления в закрытой полости зуба [29].

Структура пульпы полностью сформированного зуба соответствует зрелой соединительной ткани с установившейся высокой физиологической активностью. В этот период имеется ряд анатомических различий, определяющих более высокую жизнеспособность корневой пульпы по отношению к коронковой. В корневой пульпе преобладают волокнистые структуры, большое количество дополнительных кровеносных и лимфатических сосудов, идущих из перицементы через стенки корня. Можно считать доказанным тот факт, что сосудистая реакция наиболее активна в коронковой пульпе и лишь при неблагоприятном течении воспалительного процесса распространяется на корневую пульпу и периодонт, что, несомненно, связано с различным уровнем васкуляризации и тканевого состава названных отделов пульпы [6]. Поэтому, несмотря на то что пульпа зуба является местом, где инфекция легко внедряется через дентинные каналы деминерализованного дентина, хирургические методы лечения не всегда оправданы, поскольку сама пульпа обладает многими защитно-компенсаторными свойствами

### 3. Современные методы лечения

#### 3.1. Лечение временных зубов

Помимо традиционных методов лечения на сегодняшний день все большую популярность приобретают инновационные методики. Лечение кариеса временных и постоянных зубов озоном и лазером является относительно новым направлением в стоматологии.

Озон образуется при распаде кислорода под действием излучения, и, будучи нестабильной молекулой, легко вступает в реакции с другими

элементами и обладает наибольшей окислительной активностью, и как следствие, обладает стерилизующим и антибактериальным действием. Под действием кислородных радикалов происходят окислительные процессы, приводящие к разрушению мембран патологических клеток [25].

В зависимости от концентрации и продолжительности действия озона может варьироваться его специфичность в отношении всех известных патогенных микроорганизмов. Также озон эффективен при лечении гиперчувствительности зубов, благодаря способности нейтрализовать кислые продукты обмена веществ бактерий, а окисляющий потенциал усиливает естественную минерализацию эмали за счет содержащихся в слюне минералов.

Главным преимуществом озона является пролонгированное антибактериальное действие, что обеспечивает полную стерилизацию кариозной полости. В дополнение озон не вызывает аллергических реакций и не изменяет цвет зуба. Но лечение данным методом возможно только на начальных этапах развития кариеса, так как он не способен удалять размягченные ткани зуба [37].

Преимущество озона перед системой Icon – способность влиять на естественную минерализацию тканей и укреплять их.

По окончании своего действия озон трансформируется в кислород и выходит из полости [44].

Обработка кариозной полости эрбиевым лазером, представляющим собой скоростную абразивную обработку с суспензией оксида алюминия, приводит к полной стерилизации полости, в результате разрушения микробов, попадающих в зону поражения лазера. **О б р а б о т а н н а я** поверхность становится шероховатой, что увеличивает адгезию пломбировочных материалов. Также лазер обладает хорошим физиотерапевтическим действием. Под его воздействием происходит усиление микроциркуляции в дентинных канальцах и клеточного

метаболизма в пульпе, в результате чего увеличивается кариесорезистентность зуба [21].

Под действием эрбиевого лазера вода, находящаяся в структуре эмали и дентина, нагревается и претерпевает, так называемые, «микровзрывы». Это приводит к ее испарению. Лазер способен удалять деминерализованную эмаль тонким слоем, толщиной всего 0,003 мм, при этом нагревание окружающих тканей минимально, по сравнению с абразивной обработкой турбинным или микромоторным наконечниками. Лазер посылает каждую секунду в среднем 10 лучей, каждый из которых несет в себе определенное количество энергии. Процедура абсолютно безболезненна, поэтому не требует проведения анестезии [22].

Так как во временных зубах пульпа находится в непосредственной близости, формирование кариозной полости, а также удаление размягченного дентина следует проводить экскаваторами разных размеров. Лечение глубокого кариеса временных зубов должно включать в себя патогенетическое влияние на пульпу, что достигается применением пластикостимулирующих средств, обладающих антибактериальным, противовоспалительным и одонтотропным действием. Они активизируют пластическое действие пульпы и стимулируют процесс реминерализации размягченного дентина. Всем этим требованиям отвечает гидроокись кальция: способствует образованию третичного дентина, снижает возбудимость пульпы, путем уплотнения ее клеточных мембран, стабилизирует кариозный процесс [31].

Лечение пульпита временных зубов у детей имеет ряд своих особенностей, обусловленных строением временных зубов. Вследствие «гипоплазии» временного зуба часто в клинике пульпита можно увидеть полностью разрушенную коронку, в то время как пульпа под действием вторичного дентина остается жизнеспособной, вследствие чего препарирование и экстирпация проходят болезненно. Критерием

успешного лечения пульпита считается сохранение зуба до его физиологической смены. Современные исследования с длительным наблюдением показывают 85% эффективность лечения пульпита методом пульпотомии, в то время как при лечении пульпита методом девитальной ампутации с последующей мумификацией пульпы резорцин-формалиновым методом лишь на 39% [30].

Применение метода пульпотомии целесообразно, когда корневая пульпа сохраняет свою жизнеспособность, т.е. нет симптомов периодонтита, а том числе рентгенологических. К сожалению, антисептическое и противовоспалительное действие применяемых раньше препаратов на основе эвгенола, антибиотиков, гидроокиси кальция непродолжительно, а более сильные антисептики обладают токсическим действием на пульпу.

Поэтому был разработан современный препарат «Пульпотек», который показывает хорошие отдаленные результаты лечения пульпита временных зубов<sup>33</sup>. Это двухкомпонентный препарат, в состав которого входят йодоформ, окись цинка (в составе порошка) и дексаметазона ацетат, формальдегид, гваякол (в составе порошка). Суть методики заключается в том, что после ампутации коронковой пульпы и тщательного гемостаза полость медикаментозно обрабатывают и высушивают, на культю пульпы наносят препарат и закрывают зуб временной пломбой. Во второе посещение вносят новую порцию препарата, более плотно, и закрывают уже постоянной пломбой [9].

### 3.2. Лечение постоянных зубов

Незавершенная минерализация твёрдых тканей постоянных зубов у детей вместе с неудовлетворительной гигиеной полости рта способствует быстротекущему кариесу у детей. Ввиду актуальности вопроса о лечении кариеса у детей Dr. Sebastian Paris разработал методику Icon, которая позволяет достигнуть хороших эстетических и функциональных

результаты. Главным преимуществом лечения начальных форм кариеса постоянных зубов у детей методикой Icon (англ. Infiltration CONcept) заключается в том, предотвращается развитие кариеса, но при этом нет необходимости препарировать твердые ткани. Цель лечения: заполнить зоны деминерализации светоотверждаемым композитом [28]. Основываясь на клиническом опыте для повышения качества лечения данной методикой были разработаны несколько рекомендаций применения Icon:

- Концепция инфильтрации эффективна только на начальных этапах развития кариеса, поэтому необходимо применение дополнительных методов диагностики кариеса, особенно на апроксимальных поверхностях
- Обязательно очищение рядом стоящих зубов с использованием полировочно-струйных аппаратов
- Ввиду использования коффердама и необходимости расклинивать зубы лучше использовать анестезию, а также после лечения назначать местную противовоспалительную терапию
- 3-х кратное протравливание эмали помогает достичь максимального эстетического результата [41]

При лечении среднего и глубокого кариеса на сегодняшний день преимущественно используются композиционные материалы [36].

Правильно выбранная тактика лечения пульпитов в постоянных зубах на разных этапах формирования корня позволяет добиться полного завершения роста корня, а также является профилактикой одонтогенных воспалительных процессов. На сегодняшний день все чаще применяется 2 основные методики лечения воспаления пульпы для сохранения ее жизнедеятельности: прямое защитное покрытие пульпы или ее витальную ампутацию. Прямое покрытие пульпы заключается в точечном нанесении одонтотропных препаратов непосредственно на вскрытую пульпу, и чаще всего применяется при случайном обнажении рога пульпы хроническом

пульпите. Благодаря лечебным пастам купируется воспалительный процесс, а также стимулируется пластическая функция пульпы. Основными препаратами выбора становятся пасты на основе гидроокиси кальция, гидроксиапатита: «Каласепт», «Триоксидент» («ВладМиВа»), «Пульпотек» (РД, Швейцария), «Life» (Kerr).

Метод витальной ампутации пульпы применяется при острых формах ограниченного пульпита, при отломе коронки зуба. Данный метод лечения заключается в сохранении жизнеспособности корневой пульпы и периодонта в интактном состоянии и основывается на исследованиях о высокой устойчивости корневой пульпы к различным воздействиям. На клинических этапах важно принимать во внимание наличие микроорганизмов в инфицированной дентине и пульпе, поэтому рекомендуется проводить тщательную медикаментозную обработку кариозной полости теплым водным раствором хлоргексидина. Высушивание полости необходимо проводить с помощью ватных шариков, так как при высушивании полости струей воздуха высока вероятность эмболизации и инфицирования сосудисто-нервного пучка [34]. Немаловажно соблюдение правил асептики, а также после ампутации коронковой пульпы обратить внимание на самопроизвольное остановку кровотечения в течение 3-5 минут, так как наличие экссудата является питательной средой для патогенных микроорганизмов, а наличие тромбов препятствует плотному контакту с лекарственными веществами. Использование сосудосуживающих прижигающих средств неприемлемо, таким образом остановка кровотечения должна быть физиологической. После этого пульпу покрывают пастой на основе гидроокиси кальция, которая способствуют восстановлению апикального кровообращения и образованию заместительного дентина. Для дальнейшего формирования верхушки важно создание благоприятных условий для реализации защитно-приспособительных механизмов коневого отдела сосудисто-нервного пучка. После окончания формирования корня, т.е. образования

кальцифицированной перегородки в области апекса, каналы зубов пломбируют пастами на основе гидроокиси кальция. Пломбирование корней постоянных зубов пастами на основе гидроокиси кальция в 75% случаев способствуют восстановлению костной ткани в сроки от 3 до 18 месяцев даже при значительном разряжении кости [46].

Методика лечения пульпита постоянных зубов у детей с использованием девитализирующих средств на основе мышьяковистого ангидрида применяется все реже на сегодняшний день, т.к. многие авторы отмечают токсическое действие на ткани периодонта [27].

Но данный метод лечения имеет и свои преимущества:

- У детей формируется позитивное отношение к стоматологическому приему, ввиду безболезненности второго посещения
- Создаются лучшие условия для экстирпационной раны
- Отсутствие кровоточивости в области верхушечного отверстия корневого канала при удалении пульпы целиком

Следует быть внимательным при дозировке препарата и при определении времени действия девитализирующего препарата [42].

При выборе метода лечения апикального периодонтита следует принимать во внимание наличие широкого апикального отверстия у зубов незаконченным формированием корней, что помимо того, что значительно затрудняет определение рабочей длины, также создает условия для проникновения продуктов распада за верхушку и ранения периапикальных тканей. В следствие этих факторов возможно врастание грануляционной ткани в канал, что делает невозможным формирование уступа у верхушки корня и полного высушивания канала. Ведущим методом терапии является метод апексификации, включающий в себя проведение ряда лечебных манипуляций, направленных на закрытие верхушечного отверстия, путем стимуляции образования минерализированной ткани в области верхушки, а



также на предотвращение поступления микроорганизмов и продуктов их жизнедеятельности в периапикальные ткани. Вероятность заживления периапикальных тканей и формирования твердотканного барьера с предварительным проведением апексификации достигает 90-95% [17].

Методика применения гидроксида кальция была разработана Kalser в 1964г. и на сегодняшний день является наиболее широко применяемой техникой.

Формирование остеоцемента (кальцифицированного) – апикального барьера имеет некоторые отличия от течения аналогичного процесса в пульпе. Механизм препарата заключается в следующем:

- Гидроксильные ионы поддерживают высокощелочную среду (рН=12,5), которая обеспечивает прекращение резорбции кости путем воздействия на остеокласты, стимуляцию костеобразования путем воздействия на остеобласты, а также антибактериальный и лизирующий эффект по отношению к некротическим тканям.
- При соединении со влагой в канале, материал увеличивается в объеме, что обеспечивает временную изоляцию канала, путем закупорки микро- и макропространств.

Важными факторами для обеспечения апексификации является тщательная очистка канала, особенно всех частиц некротизированной пульпы, а также с целью предотвращения попадания микроорганизмов герметичное пломбирование зуба. Для успешного закрытия верхушка корня должна быть полностью окружена кортикальной костью [11]. Формирование твердотканного барьера, обладающего достаточной прочностью для последующей obturации корневого канала, обычно происходит через 6-24 месяца ( в среднем 1 год) после начала лечения [43]. После апексификации проводят пломбирование корневого канала гуттаперчей.

При лечении периодонтитов постоянных зубов со сформированными корнями важным аспектом является так называемое «хемомеханическое»

препарирование, включающее в себя механическую очистку канала, а также химическое (медикаментозное) растворение растворения органического и неорганического компонентов. Только механически невозможно полностью очистить канал, так как всегда остаются необработанные поверхности с бактериальными агентами, сохраняющими свою способность к размножению, а в последствие проникать в периодонт и способствовать деструкции костной ткани [35].

Также немаловажную роль в определении отдаленных результатов эндодонтического лечения играет «смазанный слой», образующийся при препарировании, состоящий из органических и неорганических компонентов. Присутствие смазанного слоя значительно снижает эффективность лечения, так как он является очагом вторичного инфицирования периапикальных тканей, так как служит средой для размножения и распространения микроорганизмов [33]. Медикаментозная обработка позволяет удалить остатки инфицированного дентина и «смазанного слоя», таким образом оказывает антисептическую обработку, а также служит смазывающим веществом между стенкой канала и инструментом. Ирригационный раствор должен обладать рядом свойств, обеспечивающих тщательную медикаментозную обработку:

- Дезинфицирующие свойства
- Способность растворять органические остатки
- Участвовать в химической подготовке канала
- Обладать незначительным поверхностным натяжением для проникновения в труднодоступные для инструмента места
- Не раздражать околокорневые ткани

Для достижения максимальной очищающей эффективности медикаментозной обработки существует несколько путей:

- Увеличение диаметра апикальной части корневого канала

- Повышение объема раствора
- Удлинение экспозиции ирригационного раствора
- Его нагревание
- Механическая активация (в т.ч. пассивная ультразвуковая активация)
- Использование ирригационного аппарата [24]

На сегодняшний день наиболее распространенным ирригационным раствором является гипохлорит натрия в концентрации от 0,5% до 5,25%, благодаря выраженному бактерицидному действию, которое обусловлено выделением хлорамина, который вызывает необратимую ферментативную инактивацию бактерий. Таким образом, механическая обработка наряду с медикаментозной обработкой 5% раствором гипохлоритом натрия и временным пломбированием канала гидроокисью кальция повышает частоту стерильности корневых каналов на 97% [32].

## **Глава 2 . Материалы и методы исследования**

### **2.1 Объекты исследования и их общая характеристика**

В ходе исследования была проанализирована медицинская документация 300 пациентов. Основными критериями при выборе медицинских карточек были:

- возраст до 18 лет
- пациенты, у которых проводилось лечение кариеса
- были выявлены или пролечены осложненные формы кариеса

Было просмотрено 150 карточек государственной стоматологической поликлиники Адмиралтейского района города №6 и 150 карточек частной клиники «Райден» Центрального района г. Санкт-Петербурга. Также проводилось анкетирование 100 родителей: 50 родителей, чьи дети лечились в государственной поликлинике и 50 родителей, чьи дети лечились в частной клинике.

## 2.2 Методы исследования.

Использовались аналитический, социологический и статистический методы исследования.

### 2.2.1 Аналитический метод

Аналитический метод заключается в просмотре медицинской документации. Особое внимание уделялось клинической картине полости рта: отмечались зубы, имеющие кариозные полости, осложненные формы кариеса, диагноз, по которому зуб был ранее пролечен или удален. Отдельно рассматривались зубы, имеющие рецидивный кариес, а также осложнение кариеса в виде пульпита или периодонтита после лечения. Все зубы были поделены на временные и постоянные.

### 2.2.2 Социологический метод

Родителям была выдана анкета, разработанная на кафедре стоматологии СПбГУ, состоящая из 6 вопросов о стоматологическом здоровье из детей (приложение 1). В опросе участвовало 100 человек.

### 2.2.3 Статистический метод

Статистический метод исследования заключается в обработке данных, полученных при изучении медицинских карточек и анкетировании родителей.

Для анализа данных были использованы следующие показатели:

- Распространенность осложненных форм кариеса временных и постоянных зубах
- Частота рецидивов кариеса во временных и зубах постоянных зубах

- Отдаленные результаты лечения кариеса во временных и постоянных зубах

### **Глава 3. Результаты исследования**

#### **1. Результаты анализа медицинских карт**

##### **1.1. Анализ распространенности осложненных форм кариеса**

В ходе исследования были отобраны карточки детей 3 возрастных групп: до 6 лет, от 6 до 13 лет, старше 13 лет. Возрастные группы были выделены в соответствии с прикусом: временный, сменный и постоянный

прикус соответственно. В проведенном исследовании было просмотрено 300 медицинских карт, по 100 карточек каждой возрастной группы.

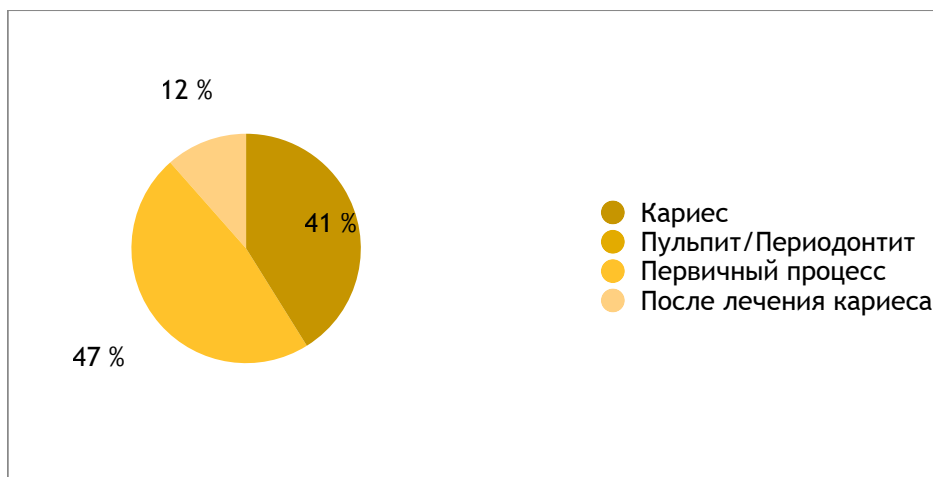
Во время проведения анализа, полученные данные были разделены на 2 части. В первой части изучалась распространенность осложненных форм кариеса во временных и постоянных зубах, которая оценивалась в отношении зубов с пульпитом или периодонтитом к зубам с кариесом. Вторая часть включала в себя анализ эффективности вторичной профилактики кариеса во временных и постоянных зубах, которая оценивалась в стабилизации процесса и отсутствия рецидива кариеса или его осложнения.

Таблица 1. Распространенность осложненных форм кариеса во временных зубах и постоянных зубах.

	Кариес	Осложненные формы	Всего зубов
Временные зубы	125	179	304
Постоянные зубы	260	50	310

По результатам исследования во временных зубах преобладают зубы с осложненными формами кариеса, их доля составляет 59% от всех пролеченных зубов. Доля зубов с кариесом во временных зубах составляет 41% соответственно.

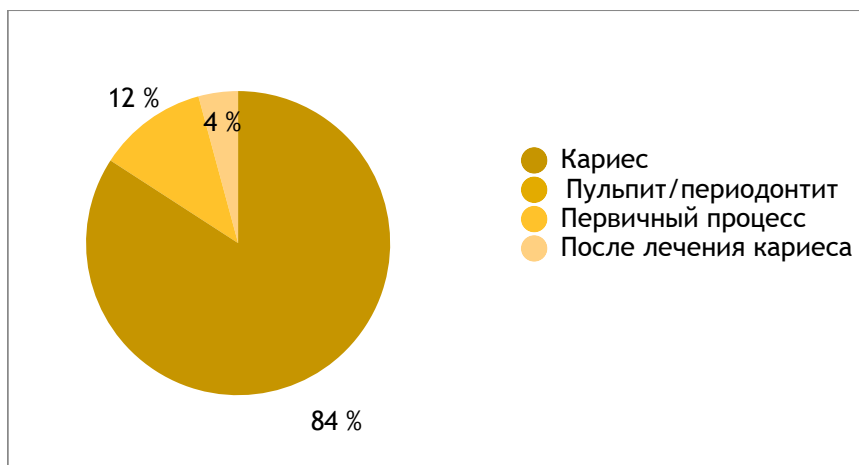Рисунок 1 Распространенность осложненных форм кариеса во временных зубах



Таким образом, во временных зубах, в 80% случаев, то есть в 144 зубах из 179, осложненные формы кариеса возникают как первичный процесс, а в 20%, то есть в 35 зубах из 179, случаев как осложнение после пролеченного кариеса. Полученные результаты свидетельствуют о быстром переходе кариеса в пульпит или периодонтит во временных зубах. Это может быть связано с особенностями анатомо-гистологического строения временных зубов: близкое расположение пульпарной камеры, широкие корневые каналы, большее количество клеточных элементов и меньшее количество магистральных сосудов в коронковой пульпе, по сравнению с корневой, что делает ее более уязвимой.

Согласно полученным результатам в постоянных зубах преобладают зубы с кариесом, их доля составляет 84%. В то время как доля зубов с осложненными формами кариеса составляет 16%.

Рисунок 2 Распространенность осложненных форм кариеса в постоянных зубах



Таким образом, в постоянных зубах, в 12% случаев осложненные формы кариеса возникают как первичный процесс, а в 4% случаев как осложнение после пролеченного кариеса. Что может говорить о медленном переходе кариеса в пульпит или периодонтит в постоянных зубах, а также о низкой

### 3.1.2 Анализ эффективности вторичной профилактики кариеса

Для оценки вторичной профилактики кариеса при изучении медицинских карточек уделялось внимание отдаленным результатам лечения кариеса: происходила стабилизация процесса, рецидив кариеса или его осложнение.

Таблица 3. Отдаленные результаты вторичной профилактики кариеса

	В с е г о з у б о в пролечен о	Стабилизации я процесса	Р е ц и д и в кариеса	Осложнени е кариеса
Временные зубы	160	105	20	35
Постоянные зубы	270	248	9	13

Всего по поводу кариеса было пролечено 160 временных зубов. В 105 из них произошла стабилизация процесса, что составляет 66% всех пролеченных зубов. В 20 из них был рецидив кариеса, что составляет 13%.



В 35 зубах было осложнение кариеса в виде пульпита или периодонтита, что составляет 22% от всех пролеченных зубов.

Из 270 пролеченных постоянных зубов в 248 из них произошла стабилизация процесса, что составляет 92% всех пролеченных зубов. В 9 из них был рецидив кариеса, что составляет 3%. В 13 зубах кариес осложнился пульпитом или периодонтитом, что составляет 5% от всех пролеченных зубов.

Из этого можно сделать вывод, что в постоянных зубах чаще происходит стабилизация процесса, что вероятнее всего связано с лучшей способностью пульпы продуцировать третичный дентин, образующийся при воздействии неблагоприятных факторов для дополнительной защиты пульпы.

Сбор данных в поликлинике и частной клинике позволяет провести анализ эффективности вторичной профилактики кариеса в зависимости от пломбировочного материала, так как в этих учреждениях используются разные пломбировочные материалы. Основными пломбировочными материалами в государственной поликлинике являются стеклоиномерный цемент химического отверждения «Цемион» для временных и композитный материал химического отверждения «Эвикрол» для постоянных зубов. В то время как в частной клинике используются СИЦ «Vitremer» для временных зубов и нанокомпозитный реставрационный материал «Filtek Ultimate» для постоянных зубов.

Таблица 4. Результаты лечения временных зубов

	Стабилизация процесса	Рецидив кариеса	Осложнение кариеса	Всего пролечено
«Цемион»	60	16	20	96
«Vitremer»	45	4	10	59

Согласно полученным результатам при лечении кариеса материалом «Цемион» в 62% случаев происходит стабилизация процесса. В 17 %

случаев был рецидив, в 21 % процентах случаев было осложнение кариеса. При лечении кариеса материалом «Vitremer» стабилизация процесса была в 76% случаев, в 7% случаев возник рецидив кариеса, в 17% случаев было осложнение кариеса. На основании полученных данных можно сделать вывод, что эффективность вторичной профилактики стеклоиномерным цементом тройного отверждения «Vitremer» выше, чем стеклоиномерным цементом химического отверждения «Цемион». Это связано с высоким уровнем кариесостатического эффекта «Vitremer», благодаря большей концентрации фтора и более пролонгированному выделению его, а механизм тройного отверждения позволяет добиться надежной полимеризации.

Таблица 5. Результаты лечения постоянных зубов

	Стабилизация процесса	Р е ц и д и в кариеса	Осложнение кариеса	В с е г о пролечено
«Эвикрол»	153	8	10	174
« F i l t e k Ultimate»	98	1	-	99

Исходя из полученных результатов при лечении постоянных зубов «Эвикролом» в 153 зубах их 174 пролеченных произошла стабилизация кариеса, что составляет 89% всех пролеченных зубов. В 5% случаев был рецидив кариеса, а в 6% было осложнение кариеса. При анализе результатов исследования лечения постоянных зубов композитом светового отверждения Filtek Ultimate были получены следующие результаты: в 99% случаев была стабилизация кариозного процесса, в 1% случаев произошел рецидив кариеса. На основании этого можно сделать вывод, что при сравнении результатов лечения кариеса композитным материалом химического отверждения и композитным материалом светового отверждения, преимуществом по частоте рецидивов и количеству осложнений обладают композиты светового отверждения, так как они

обладают высокой износостойкостью и не меняют вязкости в процессе работы. Композиты светового отверждения не требуют замешивания, что исключает вероятность возникновения пор в реставрации.

### 3.2 Анализ анкетирования родителей

В проведенном анкетировании участвовали 100 родителей, чьи дети лечились в стоматологической поликлинике №6 и клинике «Райден».

Для удобства анализа вопросы анкеты были разбиты на 3 раздела:

1. Общие данные о ребенке: возраст, причина обращения
2. Заболевания временных зубов
3. Заболевания постоянных зубов

3.2.1. Всего до 6 лет было 37 детей, от 6 до 13 лет на 36 детей, старше 13 – 27 детей.

Таблица 6. Возраст детей и причина обращения

	До 6 лет	6-13 лет	>13 лет
Профилактический осмотр	17	7	7
Плановое лечение кариеса	15	14	17
П л а н о в о е л е ч е н и е осложненных форм кариеса	3	6	-
Другое	-	3	1
Всего детей	37	36	27

При выборе пункта «Другое» родители указывали: направление педиатра, контрольный осмотр у ортодонта, заболевания слизистой оболочки полости рта.

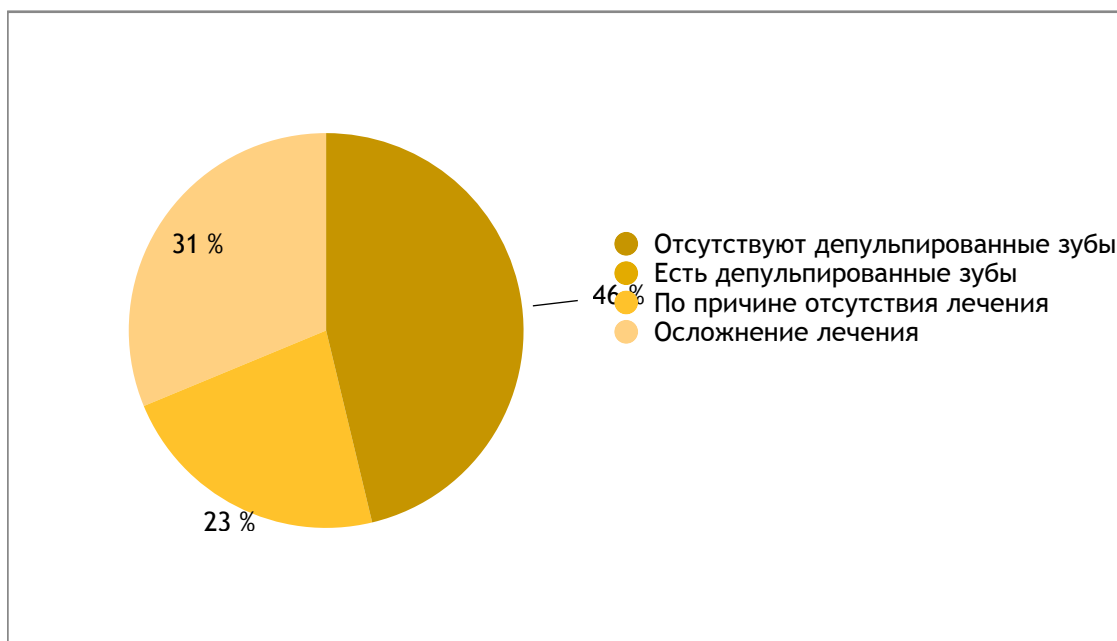
В первой возрастной группе до 6 лет, которой соответствует молочный прикус, основной причиной обращения был профилактический осмотр - 51%, в 40% случаев причиной обращения было плановое лечение кариеса и в 8% случаев плановое лечение осложненных форм кариеса.

Можно сделать вывод, что на сегодняшний день высокий уровень стоматологического просвещения родителей, и профилактические осмотры являются неотъемлемой частью заботы о здоровье детей. Во второй возрастной группе 6-13 лет, которой соответствует сменный прикус, основной причиной обращения является плановое лечение кариеса – 40% всех обращений. В 19% случаев причиной обращения был профилактический осмотр. В 16% случаев причиной обращения было плановое лечение осложненных форм кариеса и также у 16% родителей были другие причины обращения. На основании этих результатов можно сделать вывод, что осложненные формы кариеса являются на самой частой причиной обращения детей к врачу в любом возрасте, возможно, именно благодаря профилактическим осмотрам.

### 3.1.2. Заболевания временных зубов

В результате анкетирования среди 100 опрошенных родителей в 80 случаях дети имели временные зубы. Из 80 человек у 43 детей имеются депульпированные зубы, что составляет 54% всех детей..

Рисунок 3. Доля депульпированных временных зубов и причина депульпирования

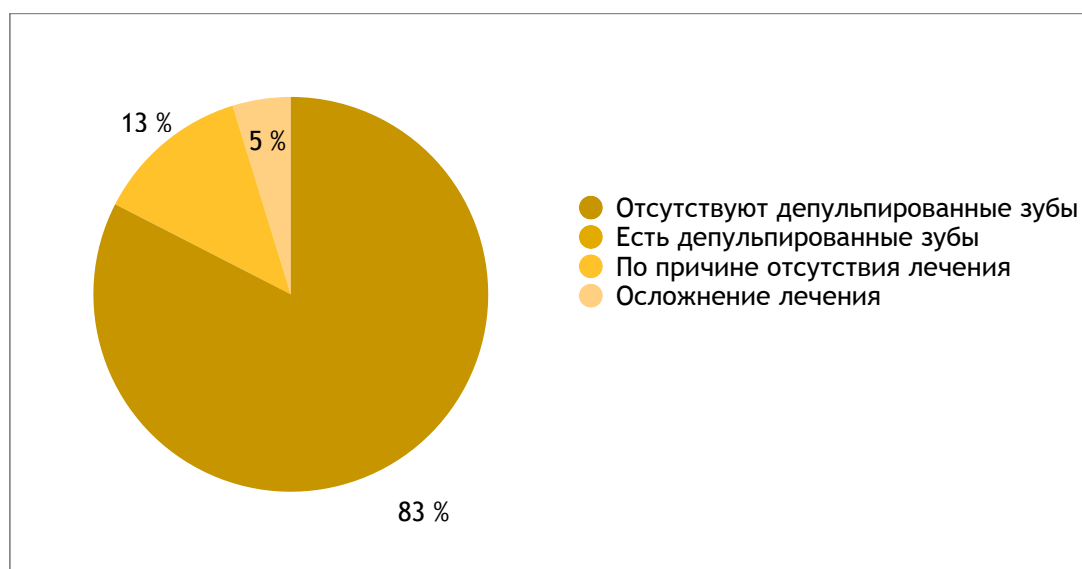

В 42% случаев это произошло как осложнение предыдущего лечения, а в 58% случаев это произошло по причине отсутствия лечения, что говорит о недостатке профилактической работы

### 3.2.3. Заболевания постоянных зубов

Среди опрошенных родителей, 63 человека отметили наличие постоянных зубов у их детей. Из 63 родителей 11 отмечает депульпированные постоянные зубы у их детей.

Рисунок 4. Доля депульпированных постоянных зубов и причина депульпирования



Таким образом, из 11 детей с депульпированными постоянными зубами, у 8 из них это произошло вследствие отсутствия лечения, что составляет 73%, а у 3 детей зубы депульпировали после пролеченного кариеса, что составляет 27%.

Исходя из полученных результатов, можно сделать вывод, что во временных зубах чаще встречаются осложненные формы кариеса, чем в постоянных зубах. Помимо факторов, обусловленных анатомическим строением временных и постоянных зубов, это может быть связано с недостатком профилактической работы врачей-стоматологов, так как большой процент осложненных форм кариеса произошел по причине отсутствия лечения.

### **Заключение**

Целью данной работы являлось проанализировать распространенность осложненных форм кариеса во временных и постоянных зубах, а также зависимость эффективности вторичной профилактики кариеса от метода лечения и пломбировочного материала. При ее выполнении были исследованы 300 медицинских карт детей и 100 родительских анкет.

По данным, полученным в процессе изучения медицинских карт, оценена частота встречаемости осложненных форм кариеса во временных и постоянных зубах, а также выявлена взаимосвязь между отдаленными результатами лечения и пломбировочными материалами при лечении кариеса. При анализе родительских анкет была изучена стоматологическая заболеваемость временных и постоянных зубов, а также причина осложнения.

## **Выводы к исследовательской работе и практические рекомендации.**

### **Выводы:**

1. При анализе амбулаторных стоматологических карт пациентов трех возрастных групп было установлено, что во временных зубах преобладают пульпит и периодонтит – 59%, в то время как в постоянных зубах чаще встречается кариес -84%.
2. Во временных зубах стабилизация кариеса произошла в 66% случаев, в то время как в 92% вылеченных постоянных зубов не было ни рецидива, ни осложнения. Полученные результаты свидетельствуют о том, что риск возникновения рецидива и осложнений кариеса выше во временных зубах, чем в постоянных. Это первую очередь зависит от анатомического и гистологического строения зуба, обусловленных видом прикуса.
3. На основании проведенного исследования было сделано заключение, что выбор пломбировочного материала также играет существенную роль. При лечении постоянных зубов следует отдавать предпочтение композиционным материалам, а при лечении временных зубов стеклоиномерному цементу «Vitremer»

4. По результатам анкетирования родителей, можно также сделать вывод, что во временных зубах чаще встречаются осложненные формы кариеса, чем в постоянных зубах: 54% во временных зубах, 18% в постоянных зубах.

Практические рекомендации:

1. Ввиду достаточно высокой распространенности осложнений кариеса по причине отсутствия лечения – 42% во временных и 73% в постоянных зубах, следует проводить регулярные профилактические осмотры, особенно в детских садах и школах, как первый уровень диспансеризации.
2. Врачу-стоматологу следует проводить беседы и важности профилактических осмотров у детей, об особенностях клинической картины во временных зубах и о необходимости их лечения для исключения раннего удаления и предупреждения возникновения аномалий прикуса. К особенностям клинической картины можно отнести отсутствие выраженных симптомов, а иногда и бессимптомное течение. Частота профилактических осмотров зависит от многих факторов: клинической картины, степени активности кариеса, индивидуальной гигиены полости рта, наличии сопутствующей патологии. Минимум раз в год.
3. Важно мотивирование родителей на своевременное лечение кариеса современными материалами, так как по отдаленным результатам они наиболее эффективны. При лечении кариеса временных зубов, следует отдавать предпочтение цементу тройного отверждения «Vitremet», а при лечении постоянных зубов композитам светового отверждения.



#### Список использованной литературы.

##### Учебники:

1. Абрамов А.А. , Груненкова Н. А.. Частная анатомия временных зубов - СПбМАПО-, 2010г., -45 с
2. Боровский Е.В. Терапевтическая стоматология. -М.: Медицинское информационное агентство, 2004. -798 с.
3. Боровский Е.В., Иванов В.С., Максимовский Ю.М., Максимовская Л.Н. Терапевтическая стоматология -М.: Медицина, 1998. -736 с
4. Быков В. Л. Гистология и эмбриология органов полости рта человека: Учебн. пособ. 2-е изд. -СПб., 1998. -248 с.
5. Быков В.Л. Гистология и эмбриология органов полости рта человека - СПб.: спец. лит., 1996. -247 с.
6. Волкова Е. А., Янушевича О. О. Терапевтическая стоматология. болезни зубов. -М.: ГЭОТАР-Медиа, 2013. - 168 с.
7. Гаврилов Е.И. О биологии и патологии пульпы зуба -Киев:Госмедиздат 1961.-171с

8. Гайворонский И. В., Анатомия зубов человека Т.Б. –СПб.: ЭЛБИ-СПб, СПб, 2011,- 235с.
9. Дедеян С.А., Донская И.П. Лечение пульпита во временных и постоянных молярах с использованием препарата «Пульпотек». -М.: ЦНИИС и ЧЛХ. – 2008. -8 с.
- 10.Елизарова В.М. Стоматология детская. –М.: ГЭОТАР-Медиа -2016. -480 с.
- 11.Коэн С., Бернс Р. Эндодонтия: перевод с англ.; под ред. Проф. А.М. Соловьева. -8-е изд., перераб. и доп. – СТВООК, 2007. -1040 с.
- 12.Курякина Н. В. Терапевтическая стоматология детского возраста. — М., -2007. -632 с.
- 13.Леонтьева В.К., Кисельниковой Л.П.. Детская терапевтическая стоматология. Национальное руководство - М. : Гэотар-Медиа, 2010. - -896 с.
- 14.Рогинский В.В. Воспалительные заболевания в челюстно-лицевой области у детей. -М.:Детстомиздат,1998.-272с.
- 15.Сунцов В.Г., Скрипкина Г.И., Мацкиева О.В., Самохина В.И. Особенности клиники, диагностики и лечения хронического пульпита постоянных зубов у детей: методические рекомендации - Омск: изд-во Омгма, 2005.-24 с
- 16.Трезубов В., Арутюнов С. Клиническая стоматология. –М., 2015 г. ; М. ; -788 с.
- 17.Тронстад Л. Клиническая эндодонтия: пер с англ. Под ред. Проф. Т.Ф. Виноградовой.- 2-е изд.- М., МЕД-пресс-информ. 2009.-288 с.
- 18.Шаковец, Н. В. Кариес зубов у детей раннего возраста : учеб.-метод. пособие – Минск: БГМУ, 2011. – 44 с.

Периодические издания:

- 19.Абакарова З.М. Пульпит молочных (временных) зубов у детей// - 2016. - №3-2. - 205 с.

20. Аллиас Г. Кариес - биологические факторы часть 1.1// Новое в стоматологии, -2008, -№2-, 130 с.
21. Аносов В.А. Лазерное препарирование твердых тканей зубов // Кубанский научный медицинский вестник. -2002. -N 4. 53 с.
22. Бахарева Е.Г., Халтурина О.А., Лемешкина В.А. Лазерные технологии в стоматологии // Здоровье и образование в XXI веке. -2012. – №4. 535 с.
23. Белугина Л.Ю., Масумова В.В., Торонова Т.В. Формирование корней постоянных зубов современные // Научные технологии. 2008. № 3. 51 с.
24. Болячин А.В., Беляева Т.С. Основные принципы и методики ирригации системы корневого канала в эндодонтии// Клиническая эндодонтия. – 2008. - №1-2 -106 с.
25. Грачева Е.В. , Гриценко Е.А. Лечение кариеса озоном на начальных стадиях развития в молочных и постоянных зубах // Бюллетень медицинских технологий. -2012. -№11. 970 с.
26. Данилова М.А., Шевцова Ю.В., Мачулина Н.А. Особенности гистологического строения молочных зубов у детей// Стоматология детского возраста и профилактика. - 2013. - №4. – 75 с.
27. Ермошенко Л.С. Влияние метода лечения осложненного кариеса на неспецифическую иммунологическую реактивность организма ребенка. // Стоматология детского возраста. -2010. -№2
28. Ломиашвили Л.М., Погадаев Д.В., М.Б. Елендо, Михайловский С.Г. Минимально-инвазивные методы лечения кариеса зубов // Клиническая стоматология. -2010. -№1. – 90 с.
29. Лукомский И.Г. Портрет пульпы зуба в норме и патологии. // клиническая стоматология. - 2013. - №3. - 81 с.
30. Максимова О.П. Лечение пульпита временных зубов у детей // Детская стоматология. -2013. -№4 85 с.

- 31.Максимова О.П., Рыбникова Е.П. Периодонтиты временных зубов у детей. Клиническая лекция// Клиническая стоматология. – 2014.- №1 77 с.
- 32.Максимовский Ю.М., Митронин А.В., Царев В.Н., Радчик А.В. Влияние антисептической обработки системы корневых каналов на видовой состав микрофлоры при хроническом верхушечном периодонтите // Dental Forum. – 2008. - №2 –73с.
- 33.Максимовский Ю.М., Чиркова Т.Д. Влияние степени удаления смазанного слоя на эффективность эндодонтического лечения зубов с хроническим верхушечным периодонтитом // Эндодонтия Today. -2004. - №3-4 83 с.
- 34.Мацкиева О.В., Самохина В.И., Сунцов В.Г., Землянкина М.С. Оптимизация техники проведения витальной ампутации у детей // Стоматология детского возраста и профилактика. -2012. - №2 17 с.
- 35.Митронин А.В., Герасимова М.М. Эндодонтическое лечение болезней пульпы и периодонта. Аспекты применения антибактериальных препаратов // Эндодонтия Today. – 2010. -№1 66 с.
- 36.Морозова Н.В., Ландинова В.Д., Васманова Е.В., Голочалова Н.В. Использование современных пломбировочных материалов при лечении кариеса у детей. // Стоматология детского возраста -2012. №11 75 с.
- 37.Назаралиев Д.М. Лечение кариеса при помощи озона: преимущества и недостатки» // Бюллетень медицинских интернет-конференций. -2012. - №11. -506 с.
- 38.Никонова А.В., Пылайкина В.В., Емелина Г.В. – Пульпит молочных зубов// Новая наука: проблемы и перспективы. -2016- №2-3. 175 с.
- 39.Романова О.С., Шаковец Н.В. Использование современных препаратов при лечении пульпита временных зубов у детей методом витальной пульпотомии // Современная стоматология. - 2013. - №1. – 114 с.
- 40.Савичук .Н.О. Профилактика и лечение начального кариеса // Therapia. -2008. №12

41. Сокольская О.Ю., Гребен Е., Лечение кариеса постоянных зубов у детей с применением методики Icon // Проблемы стоматологии. -2011. -№2. 59 с.
42. Сунцов В.Г., Мацкиева О.В., Самохина В.И., Анфиногенов С.С., Клинико-электрометрическая оценка лечения хронического пульпита постоянных зубов у детей с использованием девитализирующих средств на основе мышьяковистого ангидрида // Стоматология детского возраста. -2010. -№2 73 с.
43. Терехова Т.Н., Мельникова Е.И., Боровая М.Л. Опыт лечения апикального периодонтита постоянных зубов с незаконченным формированием корней // Стоматология детского возраста и профилактика. -2010. - № 75
44. Ткачук О.Е., Ходоровская Н.В. К вопросу об особенностях лечения кариеса молочных зубов // Проблемы стоматологии. -2008. -№5 75 с.
45. Удовицкая Е.В., Парпалей Е.А. Особенности минерализации эмали постоянных интактных зубов у детей в возрасте 6-14 лет // Стоматология. - 1989. - №3. - 65 с.
46. Царькова О.А., Мачулина Н.А. Лечение пульпитов в постоянных зубах на разных этапах формирования корня // Стоматология детского возраста и профилактика. - 2010. - №2. - 75 с.

Приложение 1. Анкета для родителей

1. Возраст вашего ребенка

А) до 6 лет

Б) 6-13 лет

В) старше 14 лет

2. Причина обращения в поликлинику

А) Профилактический осмотр

Б) Плановое лечение кариеса

В) Плановое лечение осложненных форм кариеса

Д) Другое \_\_\_\_\_

3. Есть ли у вашего ребенка временные зубы:

А) Да

Б) Нет

3. Есть ли у вашего ребенка депульпированные временные зубы?

А) Да

Б) Нет

4. Если вы ответили утвердительно на предыдущий вопрос, было ли это:

А) Осложнение предыдущего лечения

Б) Следствие отсутствия

лечения

5. Есть ли у вашего ребенка депульпированные постоянные зубы?

А) Да

Б) Нет

6. Если вы ответили утвердительно на предыдущий вопрос, было ли это:

А) Осложнение предыдущего лечения

Б) Следствие

отсутствия лечения