

ФГБОУ ВО «Санкт-Петербургский государственный университет»

Кафедра челюстно-лицевой хирургии и хирургической стоматологии

Допускается к защите
Заведующий кафедрой

_____ *Д.Ю.Мадаи*

(подпись)

«__» _____ 20__ г.

ВЫПУСКНАЯ КВАЛИФИКАЦИОННАЯ РАБОТА

НА ТЕМУ: ОДОНТОГЕННЫЙ ВЕРХНЕЧЕЛЮСТНОЙ СИНУСИТ

Выполнил студент

Юпатин Никита Сергеевич

521 группы

Научный руководитель

д.м.н., проф. Соловьев Михаил
Михайлович

Санкт-Петербург

2017

Оглавление

Перечень условных обозначений и символов.....	3 стр.
Введение.....	4 стр.
Глава 1. Литературный обзор.	
1. Патогенез верхнечелюстного синусита.....	6 стр.
2. Морфология.....	10 стр.
3. Клиническая картина верхнечелюстного синусита.....	13 стр.
4. Диагностика одонтогенного верхнечелюстного синусита.....	17 стр.
5. Дифференциальная диагностика.....	24 стр.
6. Лечение одонтогенного верхнечелюстного синусита.....	25 стр.
7. Осложнения.....	35 стр.
8. Прогноз.....	35 стр.
9. Профилактика.....	36 стр.
Глава 2. Материалы и методы исследования.....	37 стр.
2.1 Общая характеристика объектов исследования.....	37 стр.
2.2 Методы исследования.....	43 стр.
2.2.1 Клинические методы.....	43 стр.
2.2.2 Параклинические методы.....	43 стр.
2.2.3 Методы статистической обработки.....	45 стр.
Глава 3. Результаты исследования.....	46 стр.
Заключение.....	67 стр.
Выводы.....	70 стр.
Список литературы.....	72 стр.

Перечень условных обозначений и символов

ИТВчС – инородное тело в верхнечелюстном синусе

КЛКТ – конусно-лучевая томография

КТ – компьютерная томография

ЛПУ – лечебно-профилактическое учреждение

МРТ – магнитно-резонансная томография

ОАС – ороантральное сообщение

ОбХВчС – обострение хронического верхнечелюстного синусита

ООВчС – острый одонтогенный верхнечелюстной синусит

ХОВчС – хронический одонтогенный верхнечелюстной синусит

ХСОАС – хронический синусит, осложненный ороантральным сообщением

ЧЛО – челюстно-лицевая область

Введение

Актуальность исследования

Одонтогенные верхнечелюстные синуситы, по данным различных авторов, составляют от 3 до 30% от общего числа хирургических стоматологических и челюстно-лицевых заболеваний. Данное заболевание в основном поражает лиц трудоспособного возраста (72 % больных в возрасте 30-50 лет). Одинаково часто поражаются левые и правые верхнечелюстные пазухи. Одновременное поражение сразу двух пазух с разных сторон встречается редко. Одонтогенный верхнечелюстной синусит не всегда бывает изолированным: у 18 % больных может сочетаться с воспалением решетчатых пазух и у 2,5 % - лобных.[21; 23; 34] Данная патология занимает существенное место в практике стоматолога-хирурга как на амбулаторном приеме, так и в стационаре, не говоря уже про челюстно-лицевого хирурга. Публикующиеся во многих источниках сведения о методах лечения указанного заболевания не всегда четко изложены, кроме того бывают даже противоречивы друг другу.[1; 5; 6; 11]

Однако сколько бы не решался вопрос по улучшению эффективности оперативного лечения одонтогенного синусита разной этиологии, число больных с данной патологией не уменьшается. [31] В современной практике весомой частью одонтогенных верхнечелюстных синуситов является попадание инородных тел и их персистенция в верхнечелюстной пазухе в результате неправильно проведенных стоматологических манипуляций, например, эндодонтическое лечение зубов верхней челюсти. [32] Помощь нередко оказывается с опозданием, в связи с затруднительной диагностикой и профилактикой подобного рода осложнений.[28]

В современной практике также остро стоит проблема выбора адекватной методики оперативного лечения больного с инородным телом верхнечелюстной пазухи [11; 23; 32]. На сегодняшний день существует несколько способов его извлечения – от проведения классической

радикальной операции на верхнечелюстной пазухе до 4 эндоскопических методик [18; 19; 22; 26]. Исходя из вышесказанного, вопросы, связанные с диагностикой, клиникой и оперативным лечением одонтогенных синуситов верхней челюсти, по-прежнему остаются значимыми и актуальными.[29]

Цель исследования — на основании ретроспективного анализа медицинской документации изучить и предложить меры по повышению эффективности методов оказания оперативного лечения одонтогенных верхнечелюстных синуситов.

Основные задачи исследования:

1. Проанализировать динамику поступления больных с одонтогенным верхнечелюстным синуситом по методам проведения оперативного лечения пациентам, госпитализированным в 1998 и 2016 годах.
2. Определить тенденцию заболеваемости и методов лечения пациентов с одонтогенным верхнечелюстным синуситом, поступивших в 1998 и 2016 года на отделение челюстно-лицевой хирургии.
3. Изучить отечественную и зарубежную литературу, посвященную верхнечелюстному синуситу и его хирургическим методам лечения.

ГЛАВА 1. ЛИТЕРАТУРНЫЙ ОБЗОР

1.1 Патогенез верхнечелюстного синусита

Возможность инфицирования верхнечелюстного синуса из одонтогенного источника зависит от анатомо-топографического взаимоотношения дна пазухи и зубов верхней челюсти, прежде всего малых и больших коренных. Слизистая оболочка верхнечелюстного синуса при пневматическом типе строения отдалена от верхушек зубов тонкой прослойкой костной ткани, либо непосредственно прилежит к ним. Одонтогенная инфекция может распространяться на слизистую оболочку пазухи гематогенным путём из-за общности микроциркуляторного русла. Воспалительное разрушение кости в области одонтогенного поражения и пневматический тип строения верхнечелюстного синуса являются объективной предпосылкой перфорации дна верхнечелюстного синуса во время экстракции зуба, что ведет к возникновению условий для постоянного инфицирования пазухи из полости рта. Существует возможность распространения воспалительного процесса на слизистую оболочку синуса при возникновении очага воспаления в периапикальных тканях, при котором может происходить разрушение костной перегородки даже при склеротическом типе строения верхнечелюстного синуса.[28; 29;]

Перфорацией принято считать сообщение, если прошло не более 21 дня после экстракции зуба на том месте, где она образовалась. При длительных сроках, после образования перфоративного сообщения, происходит эпителизация лунки и образование стойкого свищевого хода. Данное разделение является условным и часто учитывается при выборе метода лечения. Субъективные факторы нередко обуславливают развитие верхнечелюстного синусита. Эндодонтическое лечение малых и больших коренных зубов верхней челюсти, к сожалению, достаточно часто осложняется тем, что врач может протолкнуть в синус гангренозный распад пульпы, пломбировочные материалы, гуттаперчевые штифты,

отломки инструментов и так далее. (рис.1, 2, 3). Травматичное удаление зуба и неосторожный кюретаж лунки также являются частой причиной перфорации верхнечелюстного синуса и проталкивания в его полость частей зуба, как корень или часть коронки зуба (рис. 4). Интенсивность и длительность инфицирования верхнечелюстного синуса влияет на развитие острой или хронической, локальной или диффузной формы поражения слизистой оболочки. Бывает, что перфорация синуса происходит на фоне уже возникшего ранее одонтогенного верхнечелюстного синусита.[24; 25]

В норме верхнечелюстная пазуха выстлана многорядным цилиндрическим мерцательным эпителием. Следует отметить, что реснички мерцательных клеток совершают до 1400 движений в минуту, направленных к естественному соустью в области среднего носового хода. При воспалительном поражении слизистой оболочки пазухи происходит замедление, остановка и в итоге гибель ресничек мерцательного эпителия, из-за чего снижается аэрация и отток жидкости из синуса, что ведет к присоединению и увеличению анаэробной микрофлоры, усугубляющей воспалительные явления. Кроме того, нельзя забывать о состоянии защитных реакций организма, оказывающих значительное влияние на патогенез одонтогенного верхнечелюстного синусита. [2; 10]

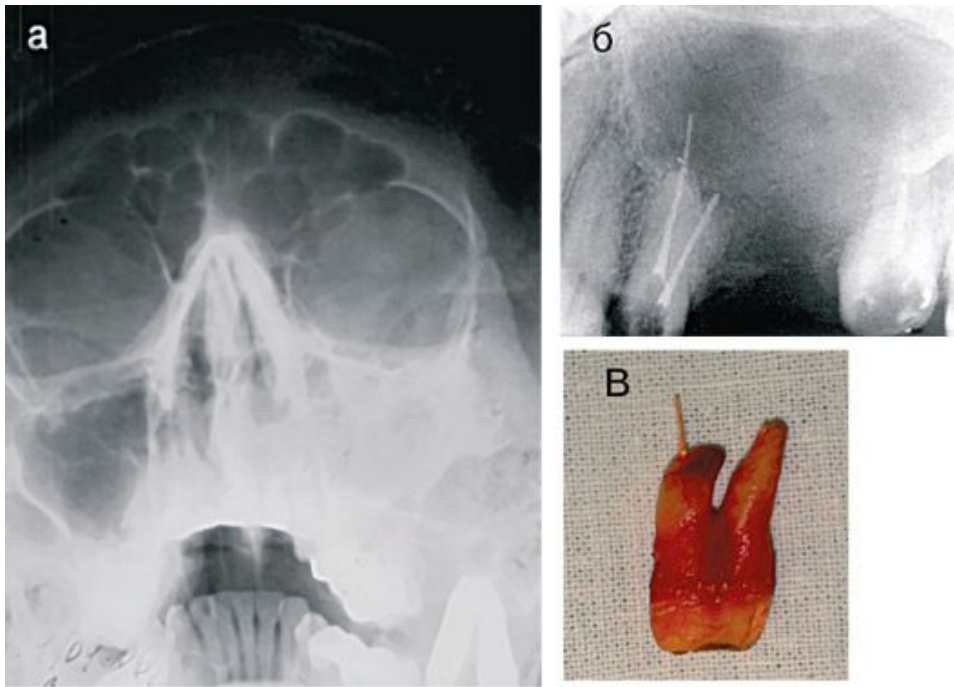


Рис. 1. Прямая рентгенограмма черепа в подбородочно-носовой проекции (а), внутриротовая рентгенограмма альвеолярного отростка верхней челюсти слева (б) и удалённый зуб 2.5-й (в) пациента с левосторонним хроническим одонтогенным верхнечелюстным синуситом, который возник в результате выведения гуттаперчевого штифта через перфорацию корня в просвет синуса

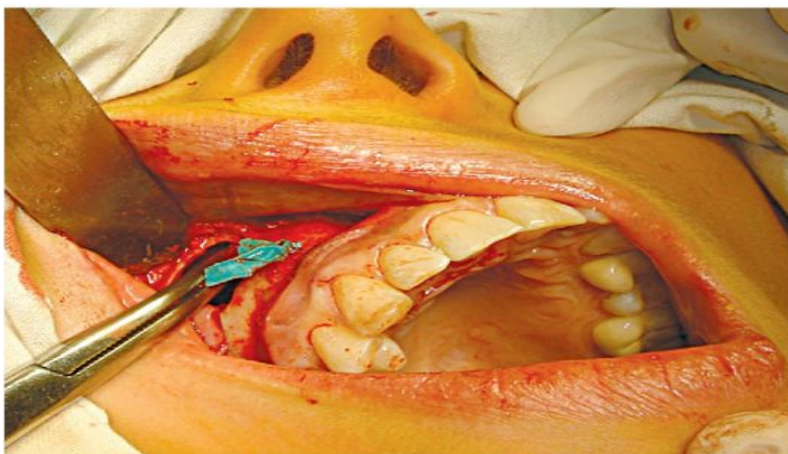


Рис. 2. Резиновый дренаж, обнаруженный в верхнечелюстном синусе во время операции радикальной максиллотомии у пациента с правосторонним хроническим одонтогенным перфоративным верхнечелюстным синуситом

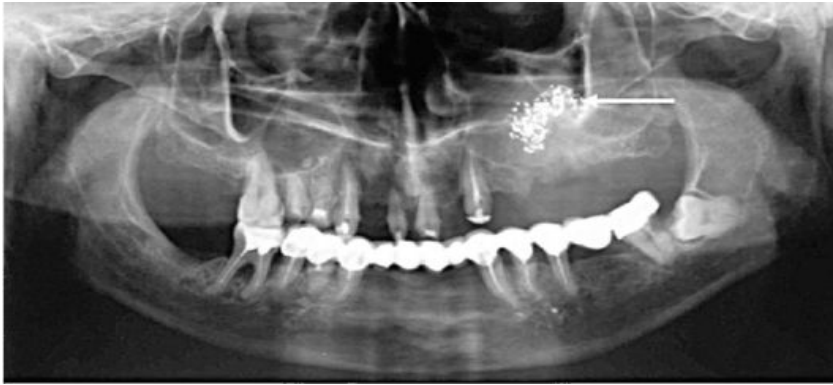

Рис. 3. На ортопантограмме пациента с левосторонним хроническим одонтогенным перфоративным верхнечелюстным синуситом в проекции синуса видна тень инородного тела, которая является йодоформной турундой

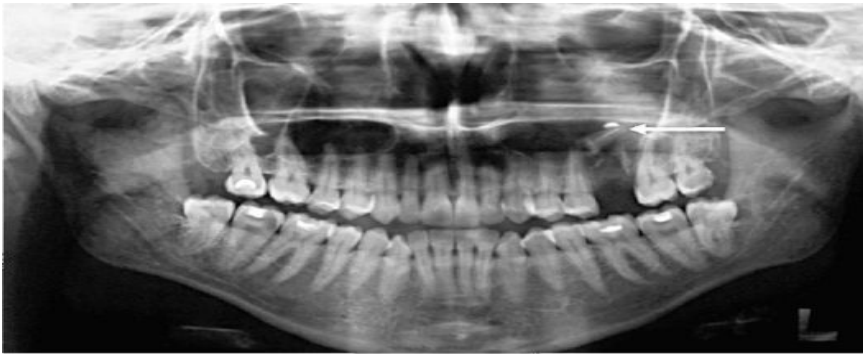

Рис.4. На ортопантограмме в нижнем отделе верхнечелюстного синуса видна тень инородного предмета, которая является остаточным корнем зуб

1.2 Морфология

Одонтогенное поражение верхнечелюстного синуса воспалительного характера представлено острым, подострым и хроническим течением, причем последнее может переходить в стадию обострения. Макроскопически неизменённая слизистая оболочка верхнечелюстной пазухи представляет собой гладкую поверхность розовато-желтого цвета с сетью мелких кровеносных сосудов. Наблюдается отёк слизистой оболочки и её гиперемия с расширением и полнокровием сосудов при развитии хронического продуктивного воспаления. Иногда сосуды при выраженном утолщении слизистой оболочки не прослеживаются. Локальные изменения слизистой оболочки обнаруживаются больше всего на дне синуса и внутренней стенки носа, при этом одновременно можно визуализировать неизменную слизистую оболочку в других отделах пазухи. Однако при хроническом диффузном синусите патологические изменения слизистой оболочки наблюдаются по всем стенкам синуса. Утолщение слизистой оболочки может варьировать при начальной стадии синусита от незначительного до значительного с уменьшением просвета синуса. Нередко наблюдаются множественные мелкие или единичные крупные полипы, которые могут сливаться друг с другом. Обнаруживается слизь в пазухе в разном количестве, гнойное содержимое, друзы грибков и инородные предметы, что сопровождается неприятным и зловонным запахом. [2; 9; 11; 12; 13]

Патологогистологические исследования слизистой оболочки верхнечелюстной пазухи могут показать участки десквамации мерцательного эпителия вплоть до образования язв и участков некробиоза с последующим его замещением многоядерным плоским эпителием. Образование эпителием выростов характерно при полипозной форме синусита (рис. 5).

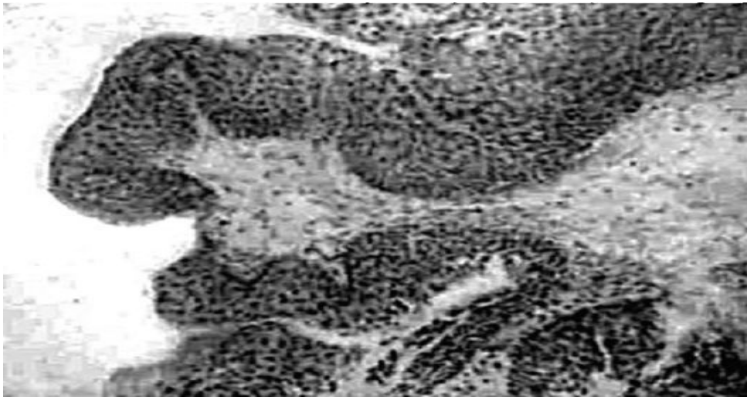


Рис. 5. На микрофотографии отмечается полипозное разрастание слизистой оболочки верхнечелюстного синуса

За счёт отека при прогрессировании воспалительного процесса происходит утолщение эпителиального слоя синуса, сопровождающееся расширением и полнокровием сосудов с разрыхлением, утолщением и склерозированием их стенок, с дальнейшим образованием участков кровоизлияний. Воспалительный инфильтрат представлен клеточным компонентом, включающий в себя гистиоциты, лимфоциты и плазматические клетки, вплоть до образованных лимфоидных фолликулов. Также в инфильтратах могут обнаруживаться лейкоциты и микроабсцессы, увеличение числа которых показывает активность воспалительного процесса. В состоянии гиперфункции находятся слизистые железы, просветы которых расширены и переполнены слизью, которую можно обнаружить в криптах эпителия. Клинически сопровождающиеся постоянные выделения из полости носа характеризуется увеличением общей секреторирующей поверхности эпителия. Патологические морфологические изменения прогрессируют при наличии постоянного источника инфицирования со стороны периодонта или через ороантральное сообщение, что в дальнейшем приводит к постепенно нарастающим явлениям фиброза и склероза слизистой оболочки. При наличии ороантрального сообщения свищевой ход выстлан многослойным плоским эпителием с явлениями акантоза. Явления гиперостоза свидетельствует о вовлечении в патологический процесс костных стенок

верхнечелюстного синуса. Патоморфологическая картина при одонтогенном верхнечелюстном синусите может иметь значительную вариабельность в зависимости от формы (острая или хроническая, хроническая в стадии обострения), активности и длительности воспалительного процесса, адекватности и эффективности противовоспалительной терапии. Одновременно могут наблюдаться явления экссудативного и продуктивного воспалительного процесса. В области ороантрального сообщения или инородного тела, воспалительные изменения имеют более выраженный характер. Для одонтогенного верхнечелюстного синусита более характерна хроническая форма с локальным вариантом распространения патологического процесса в зависимости от расположения причинного фактора. Патологический процесс приобретает диффузный характер, если хроническому воспалению предшествовала острая форма синусита. [4]

1.3 Клиническая картина верхнечелюстного синусита

Клиническая картина одонтогенного верхнечелюстного синусита весьма разнородна. Данный вид синуситов имеет односторонний характер, хотя вероятность двустороннего воспаления верхнечелюстного синуса имеет место быть, но в большинстве случаев свойственна синуситам риногенного происхождения. Преобладание невыраженной симптоматики одонтогенного верхнечелюстного синусита типично для хронического течения.

Клиническая картина острого синусита встречается реже и комбинируется с симптомами острого или обострившегося периодонтита, нагноения радикулярной кисты и других одонтогенных поражений. Такая же ситуация наблюдается и при обострении хронического одонтогенного синусита. Присущими острому синуситу являются такие жалобы, как боль и тяжесть на пораженной половине лица с иррадиацией в височную, затылочную, лобную зону и зубы верхней челюсти, усиление боли при накусывании в области больших и малых коренных зубах, в первую очередь, в области причинного зуба, возникновение заложенности соответствующей половины носа с нарушением обоняния. Пациенты отмечают появление выделений из полости носа, сначала слизистых в небольшом количестве, после наблюдают усиление выделений, представленные преимущественно серозно-гнойным содержимым. В результате самостоятельного оттока или пункции содержимого пазухи, пациенты отмечают улучшения, в частности жалобы на боль могут стать менее интенсивными. Часто пострадавшие жалуются на общую слабость, потерю аппетита, повышение температуры от 37,5°C и выше. Нередко возможны озноб, тошнота и рвота, которые свидетельствуют о выраженной интоксикации организма. После эффективного лечения описанные выше жалобы исчезают. [11; 12; 13]

При переходе острой стадии одонтогенного верхнечелюстного синусита в хроническую жалобы на боль становятся менее выраженными или вовсе исчезают. Однако пациенты продолжают отмечать тяжесть в области верхней челюсти и соседних областях. Выделения из носа становятся периодическими, слизисто-гнойными с неприятным или даже гнилостным запахом, сопровождающееся затруднением носового дыхания и ухудшением обоняния с поражённой стороны. Общее состояние удовлетворительное с возможным понижением трудоспособности и утомляемостью. Температура тела, в зависимости от активности патологического процесса, в пределах нормы или субфебрильная. Хроническая форма одонтогенного верхнечелюстного синусита может протекать бессимптомно и выявляется только при обследовании пациента.

Клиническая картина одонтогенного перфоративного верхнечелюстного синусита имеет свою специфику. Наличие или отсутствие одонтогенного синусита до возникновения ороантрального сообщения влияет на жалобы пациентов после возникновения этого осложнения. В первом случае возникновение перфорации чаще приводит к облегчению, так как лунка зуба становится дополнительным путём эвакуации содержимого синуса (рис. 6, а). При интактном синусе в результате инфицирования могут появляться явления острого воспаления, однако в большинстве случаев жалобы таких пациентов связаны только с наличием ороантрального сообщения. При перфорации жалобы в первую очередь на необычные ощущения, связанные с попаданием воздуха или жидкости в верхнечелюстную пазуху и полость носа, сопровождающиеся иногда ринолалией. Дополнительные жалобы могут появляться постепенно, в зависимости от интенсивности инфицирования и развития воспаления очага слизистой оболочки синуса. Бывают случаи первично хронического перфоративного верхнечелюстного синусита без явных клинических признаков острой стадии заболевания и обострений воспалительного процесса в динамике.

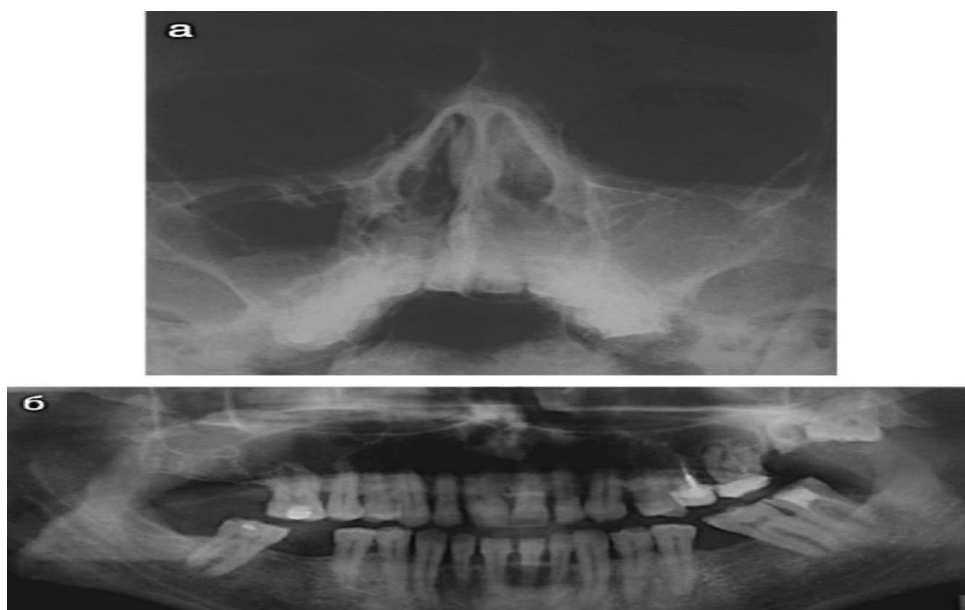

Рис. 6. На прямой рентгенограмме черепа (а) гомогенное затемнение верхнечелюстного синуса слева при хроническом одонтогенном верхнечелюстном синусите. На ортопантомограмме (б) видны признаки хронического периодонтита на зубах 2.5, 2.6, 2.7, 2.8

Нарушение конфигурации лица в виде припухлости в щёчной и подглазничной области обнаруживается при внешнем осмотре у некоторых больных с острым или обострившимся хроническим одонтогенным верхнечелюстным синуситом. Возникновение припухлости связано с образованием отёка, она не имеет чётких границ, мягкие ткани безболезненные или слабоболезненные при пальпации. В некоторых случаях болевые ощущения могут определяться при пальпации и перкуссии передней стенки верхней челюсти и скуловой кости. Регионарные лимфатические узлы увеличенные и болезненные. Данные симптомы отсутствуют в стадии ремиссии воспалительного процесса. Более выраженная отёчность щеки наблюдается у больных, чьё возникновение хронического синусита связано с развитием до этого хронического одонтогенного остеомиелита альвеолярного отростка или тела челюсти. Риноскопия пациентов с острым синуситом позволяет обнаружить гиперемию и отёк слизистой оболочки полости носа с увеличением носовых раковин. Анемизация слизистой оболочки

сосудосуживающими препаратами дает возможность определить появление слизи или гнойного отделяемого из синуса при наклоне головы вперед. Пункция верхнечелюстного синуса через нижний носовой ход способствует получению значительное количество экссудата. Следует отметить, что при хроническом течении одонтогенного верхнечелюстного синусита отёк и гиперемия слизистой оболочки полости носа могут отсутствовать. Если устье верхнечелюстного синуса не закрыто полипом, то отток гнойного экссудата через естественное соустье не нарушается, следы его отслеживаются в области среднего носового хода. Осмотр полости рта при остром синусите позволяет выявить на пораженной стороне отёк и гиперемию слизистой оболочки верхнего свода. Большие и малые коренные зубы могут быть разрушены кариозным процессом (рис. 6, б). Боль при перкуссии зубов более интенсивная в области зуба в состоянии обострения одонтогенного воспаления. В свою очередь, в хронической стадии данные симптомы в большинстве случаев отсутствуют, что требует от специалиста применения дополнительного обследования с целью точной диагностики причинного фактора и определения лечебных мероприятий для его ликвидации.

При поступлении определённых жалоб пациента, возникающих после удаления зуба, врач имеет возможность выявить наличие ороантрального сообщения с помощью воздушных проб, осмотра лунки и её осторожного зондирования. При этом иногда отмечается выделение гнойного содержимого из лунки удалённого зуба, интенсивность которого наибольшая при обострении воспалительного процесса. [2; 3]

Проведение пластики ороантрального сообщения без предварительной операции в виде радикальной максиллотомии возможно при отсутствии отделяемого из сообщения и положительных результатов дополнительных методов исследования. Такой исход вероятен лишь в случаях отсутствия до этого существовавшего хронического верхнечелюстного синусита и после проведения адекватной и эффективной

общей и местной антибактериальной терапии после возникновения перфорации. Бывают случаи самопроизвольного закрытия перфорационного отверстия, однако возможность такого результата считается исключением. [2; 4; 8; 12]

1.4 Диагностика одонтогенного верхнечелюстного синусита

Диагностика одонтогенного верхнечелюстного синусита основывается на данных жалоб пациента, анамнеза, клинической картины

заболевания, включающий в себя внешний и внутриротовой осмотры, и результатах дополнительных методов исследования. Одонтогенный характер синусита делает необходимым проведение тщательного обследования зубов и пародонта на поражённой стороне, что важно для планирования комплексного лечения.[7]

Основным методом диагностики верхнечелюстного синусита считается рентгенография придаточных пазух носа. Это обуславливается тем, что на прямой рентгенограмме черепа в подбородочно-носовой проекции верхнечелюстной синус хорошо определяется на фоне окружающей костной ткани, благодаря своей воздушности. Затемнение (на рентгенограмме - просветление) синуса свидетельствует о наличии воспалительных изменений слизистой оболочки (рис. 1, а; 6, а; 9, а). При остром верхнечелюстном синусите или при его обострении затемнение имеет тотальный характер. После проведения антибактериальной терапии интенсивность затемнения может уменьшаться, а иногда воздушность синуса может восстанавливаться и вовсе. Это помогает дифференцировать хронический одонтогенный синусит: характер затемнения верхнечелюстного синуса постоянный вне зависимости от проведённой антибактериальной терапии. При такой форме воспалительного процесса изменения характеризуются локализацией и определяются только в области дна пазухи, в том числе в виде чётких контуров полипов. Также на рентгенограмме в проекции пазухи можно обнаружить тени инородных предметов, таких как: пломбировочный материал, корни зубов и так далее. Иногда выявляется рентгенологическая тень возле стенки носа, которую можно ошибочно принять за инородный предмет - в этой зоне могут располагаться аспергилломы, являющиеся колонией плесневого грибка *Aspergillus* (рис. 9, а). Улучшение информативности обзорной рентгенографии достигается при использовании контрастного вещества и наполнения им верхнечелюстной пазухи. [2; 17]

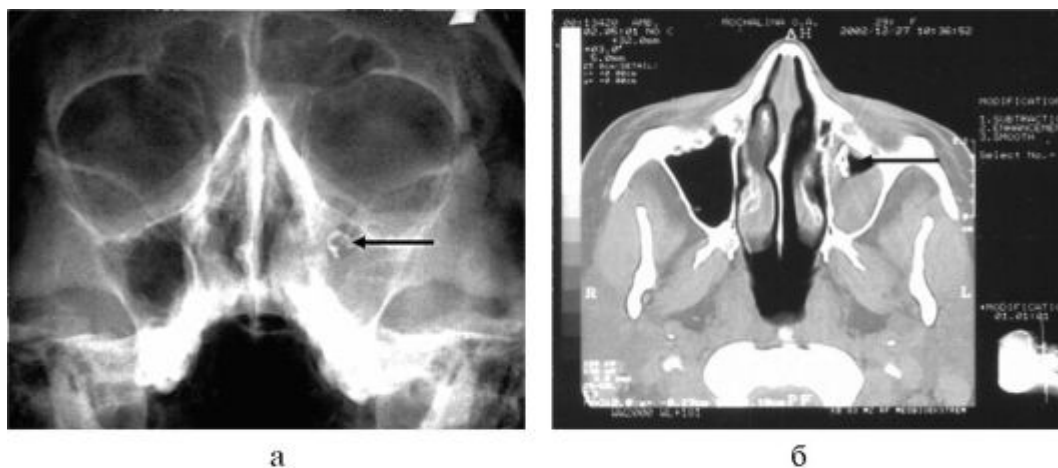


Рис. 9. На прямой рентгенограмме черепа (а) и КТ (б) пациента с левосторонним хроническим одонтогенным верхнечелюстным синуситом в проекции синуса наблюдается тень инородного тела, которая на самом деле является аспергилломой

При всех достоинствах прямая рентгенография черепа не является достаточно информативным методом для определения радикулярной кисты, способствующей оттеснению дна верхнечелюстного синуса. Случается, что за радикулярную кисту ошибочно принимают контуры крупного полипа. Во избежание таких ситуаций и для получения комплексной информации обзорную рентгенографию комбинируют с ортопантомографией. Данный метод не позволяет диагностировать синусит, однако предоставляет информацию о состоянии костных стенок верхнечелюстного синуса, периодонта и рядом расположенных зубов. Ортопантомография позволяет обнаружить в проекции пазухи инородные предметы, периапикальные очаги, контуры радикулярной кисты, оттеснившей дно верхнечелюстного синуса, оценить качество пломбировки каналов зубов, выявить факт выведения пломбировочного материала за верхушки корней (рис. 3, 4, 6, б; 10, а). Информация, полученная этим методом, важна для планирования подготовки больного к оперативному лечению или уточнению методики хирургического лечения.

[2]

Для оценки состояния отдельных зубов, особенно после эндодонтического лечения, более рационально использовать внутриротовую рентгенографию альвеолярного отростка (см. рис. 1, б). Рентгенографическое исследование области лунки удаляемого или удалённого зуба может исключить наличие в ней или в нижнем отделе синуса остаточного корня. [2]

Компьютерная томография верхнечелюстных пазух в аксиальной проекции с реконструкцией изображения во фронтальной плоскости позволяет получить комплексную информацию обо всех особенностях патологического процесса в синусе и окружающих её тканях (рис. 9, б; 10, б; 11), что важно в сложных дифференциально-диагностических случаях, особенно с такими заболеваниями, как остеомиелит верхней челюсти и новообразования верхнечелюстного синуса. При определённых обстоятельствах данный метод может заменить проведение обзорной рентгенографии придаточных пазух носа и ортопантомографии (рис. 9-11, а, б). [7; 8]

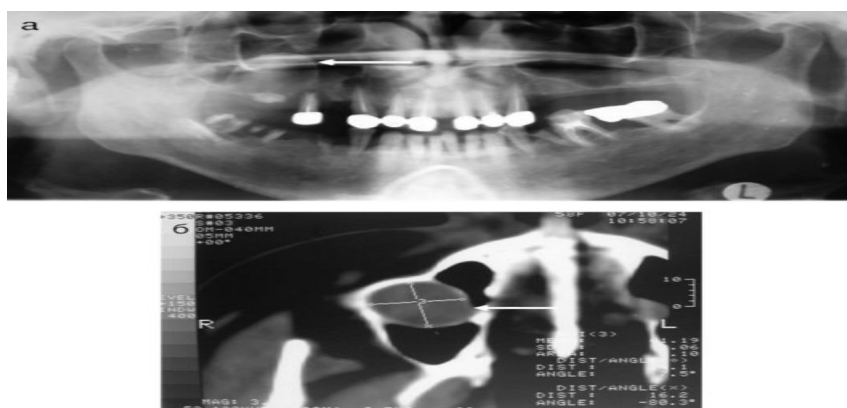


Рис. 10. На ортопантомограмме (а) и компьютерной томограмме (б) видна радикулярная киста, которая оттеснила дно верхнечелюстного синуса. В остальной части синуса слизистая оболочка не изменена

Наличие ороантрального сообщения позволяет через свищевой ход с помощью фиброскопа провести синусоскопию верхнечелюстной пазухи. Результат оценки состояния верхнечелюстного синуса позволяет уточнить

показания для выбора методики и места хирургического лечения. Отсутствие изменений в синусе или локальное расположение патологических элементов поражения выявляет отсутствие необходимости в проведении радикальной максиллотомии, что позволяет провести закрытие лунки удалённого зуба в поликлинических условиях. [2; 16; 17]

Обнаружение выраженных изменений со стороны слизистой оболочки является показанием к госпитализации пациента для проведения соответствующего лечения. С помощью фиброскопа проводят биопсию в нужном участке для дальнейшего патоморфологического исследования. Полученное содержимое пазухи при пункции в области нижнего носового хода или через ороантральное сообщение, если оно имеется, отправляют на микробиологическое исследование, которое позволяет выявить видовой и количественный характер микрофлоры, патогенность этой микрофлоры и чувствительность к антибактериальному препарату, что особенно важно для планирования рационального лечения. Важную информацию о состоянии малых и больших коренных зубов верхней челюсти можно получить с помощью такого метода, как электроодонтометрия, которая наравне с рентгенологическим исследованием позволяет уточнить показания для проведения соответствующего предоперационного лечения. В связи со значительным удельным весом перфоративных синуситов среди одонтогенных форм поражения верхнечелюстного синуса любой врач-стоматолог должен владеть приёмами диагностики его перфораций. [2; 9]

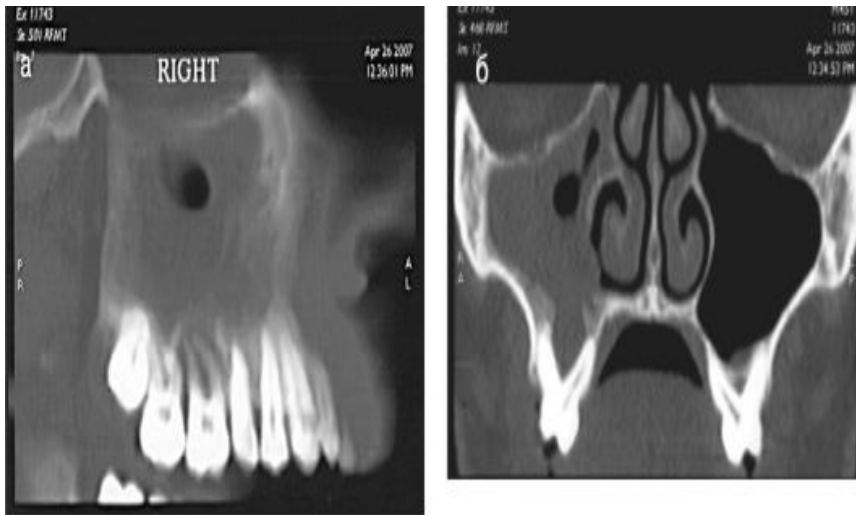


Рис. 11. Компьютерные томограммы (а, б) пациента с правосторонним хроническим одонтогенным верхнечелюстным синуситом. Верхнечелюстная пазуха почти полностью заполнена полипозноизменённой слизистой оболочкой. Виднеется одонтогенный источник в виде пародонтита тяжёлой степени тяжести в области зубов 1.6 и 1.7

Так, сразу после экстракции зуба и перфорации из лунки может появиться кровянистый пузырьёк воздуха. В дальнейшем диагностика основывается на жалобе пациента, например, что во время еды из носа выделяется жидкость.[16; 17]

Обнаружить нарушение герметичности пазухи позволяет зондирование лунки удалённого зуба, в случае перфорации инструмент погружается в верхнечелюстную пазуху. Однако использовать данный приём необходимо с осторожностью, так как при сохранении слизистой оболочки синуса, её во время зондирования можно перфорировать.[2] При хроническом верхнечелюстном синусите полип может закрыть свищевой ход. Если ввести в лунку зонд и приподнять полип, можно открыть сообщение, о чём свидетельствует появление содержимого синуса.[10]

Нельзя исключать возможность проведения воздушных проб,

позволяющих определить наличие сообщения полости рта с полостью синуса. Один из методов техники данных проб заключается в том, что врач зажимает крылья носа пострадавшего и предлагает ему выдуть воздух из лёгких через нос. При перфорации воздух свободно проходит через лунку удалённого зуба со свистящим звуком. Бывает, что проба может быть ложноотрицательной из-за того, что ороантральное сообщение закрывается со стороны пазухи по типу клапана подвижным полипом или грануляционной тканью.[16; 17]

Существует ещё один вариант воздушной пробы путем надувания щёк пострадавшим. При наличии ороантрального сообщения пациент этого сделать не может, так как воздух свободно поступает в синус и выходит через нос. Пользоваться данной пробой необходимо с осторожностью во избежание попадания в синус инфицированного содержимого полости рта.[11; 12; 13; 14; 15]

Данные диагностические пробы могут быть отрицательными, если есть сообщение лунки удалённого зуба с полостью радикулярной кисты, которая оттеснила дно верхнечелюстного синуса. Объясняется это тем, что кистозная полость может быть отграничена от верхнечелюстного синуса оболочкой, костной перегородкой и слизистой оболочкой синуса, вследствие чего создается препятствие для прохождения воздуха. Для диагностики нарушения воздушности пазухи, возникающей при продуктивном воспалении слизистой оболочки синуса, закрывают ноздрю с противоположной от пораженной стороны и предлагают пострадавшему выдуть воздух через нос, с последующим повторением процедуры с обеих сторон. С пораженной стороны звук будет более глухой и особенно ясным по мере прогрессирования хронического воспаления в верхнечелюстной пазухе с нарушением ее просвета. [2; 17]

1.5 Дифференциальная диагностика

Дифференциальную диагностику в первую очередь следует проводить между верхнечелюстными синуситами риногенной и одонтогенной этиологий, в связи с необходимостью определения плана консервативного и уточнения методики оперативного лечения, особенно в части предоперационной подготовки соответствующих зубов верхней челюсти. Сложность заключается в том, что имеется сходный характер клинической симптоматики данных заболеваний, но между тем, есть важные отличия, коим является двусторонний характер поражения при риногенном синусите и односторонний - при одонтогенном. Также при одонтогенном синусите часто обнаруживается периапикальный источник инфицирования верхнечелюстного синуса. Головная боль характерна для обоих видов синусита, однако в случае риногенной этиологии она имеет более интенсивный характер из-за нарушения оттока в области естественного устья и развития пансинусита. Наилучшие результаты при обследовании пациента с верхнечелюстным синуситом можно получить при совместном действии сразу двух специалистов: стоматолога-хирурга и оториноларинголога. [2 ; 20; 24]

У врача, оказывающего помощь, должна быть онкологическая настороженность в связи с возможностью поражения слизистой оболочки синуса злокачественным новообразованием. В этом помогают различные методы рентгенографических исследований. Деструкции костных стенок верхнечелюстного синуса являются веским доказательством злокачественного новообразования. Нельзя исключать информативность радиоизотопных методов диагностики. Однако установка точного диагноза возможна только с помощью патологогистологического исследования биоптата или материала, полученного в процессе максиллотомии. [2; 20]

1.6 Лечение одонтогенного верхнечелюстного синусита

Существует много разных методик лечения одонтогенного верхнечелюстного синусита. Лечение консервативным путем имеет смысл при острой форме заболевания, основа лечения которого заключается в создании максимальных условий для оттока экссудата из верхнечелюстной пазухи, улучшении ее воздушности, воздействие на микрофлору местной и общей антибактериальной терапией. Также необходимо пролечить причинный зуб и одонтогенный воспалительный очаг. Комплексная терапия острого одонтогенного верхнечелюстного синусита в большей массе приводит к уменьшению воспалительных явлений и выздоровлению пациента, но бывает, что патологический процесс в верхнечелюстной пазухе приобретает хроническое течение.[35]

Одонтогенный верхнечелюстной синусит является хроническим с самого начала заболевания в большинстве случаев. Консервативная тактика лечения при обострении хронического синусита приобретает значимость при остром одонтогенном верхнечелюстном синусите. [2]

Консервативная тактика при лечении хронической формы одонтогенного верхнечелюстного синусита зачастую не приводит к выздоровлению пациента, даже, когда патологический процесс переходит в стадию ремиссии, наблюдаются нарушения функциональных возможностей верхнечелюстной пазухи. [2]

Хирургическое лечение при перфорации пазухи, часто осложнённой проталкиванием корня зуба в верхнечелюстную пазуху, бывает различным и зависит от медицинского учреждения, где производилась экстракция зуба, квалификации специалиста и клинического состояния пазухи. Пациент должен быть обследован перед удалением зуба на предмет наличия у него одонтогенного верхнечелюстного синуса.[36]

Ороантральное сообщение на фоне отсутствия клиники одонтогенного верхнечелюстного синусита, необходимо устранить сразу после экстракции зуба. Оно может быть ликвидировано закрытием лунки

удалённого зуба достаточно мобилизованным слизисто-надкостничным лоскутом со стороны щек. Менее результативным методом в закрытии перфорации является использование йодоформной турунды. Важно не забывать, что процесс заживления лунки удалённого зуба является исходом организации сгустка крови, отсюда лунку зуба никогда не тампонируют, а следует только прикрыть устье турундой. [2]

Фиксация йодоформной марли осуществляется лигатурой к соседним зубам или с помощью швов к окружающей десне. Отрицательным моментом в данном методе является отсутствие полной герметичности лунки и постепенное пропитывание йодоформной повязки пищевым детритом. Изготовление и применение защитной пластинки способствует улучшению прогноза. В случае проталкивания зуба в верхнечелюстную пазуху врач должен придерживаться такого же подхода к оказанию помощи, как и при возникновении перфорации. Предупреждению инфицирования верхнечелюстной пазухи и развития перфоративного синусита способствует ранняя экстракция этого зуба и пластика отверстия, полученная при перфорации. Удаление корня зуба из верхнечелюстной пазухи при определённой квалификации врача - несложная процедура, представленная в виде откидывания трапециевидного слизисто-надкостничного лоскута с вестибулярной стороны, далее фрезой или кусачками расширяют лунку зуба, вскрывают пазуху и удаляют зуб. Если зуб расположен в глубоких отделах синуса, то синус подлежит тампонированию стерильным бинтом, извлечение которого способствует удалению зуба. Бывает, что такая процедура требует нескольких попыток. Эндоскоп позволяет удалить зуб под визуальным контролем через лунку. Показаний к созданию искусственного соустья при неизменной слизистой оболочке верхнечелюстной пазухи в области нижнего носового хода нет. После пластики перфорационного сообщения в области лунки удалённого зуба щёчным лоскутом, пациенту назначается противовоспалительная терапия, и продолжается лечение в условиях

амбулатории. Если квалификация специалиста не позволяет ликвидировать остаточный корень из пазухи или произвести пластику лунки удалённого зуба, ему необходимо прикрыть лунку йодоформной турундой с назначением противовоспалительной терапии и направить пострадавшего в специализированное учреждение, где будет проведено соответствующее оперативное лечение, которое будет зависеть от клинических показаний. [37]

Причинный зуб в амбулаторных условиях удалять не следует при наличии у поступивших пациентов признаков хронического одонтогенного верхнечелюстного синусита, пациента нужно направить на стационарное лечение, где удаление зуба будет произведено во время операции радикальной максиллотомии, и, в случае необходимости, проведена пластика лунки удалённого зуба. [2]

При экстракции зуба у пациента с хроническим одонтогенным верхнечелюстным синуситом в амбулаторных условиях с возникновением данного осложнения, врачу необходимо осуществить промывку пазухи антисептическими препаратами с назначением противовоспалительной терапии и направить пострадавшего в стационар для комплексного оперативного лечения. Создание активного оттока экссудата через лунку зуба и систематические промывания верхнечелюстной пазухи способствуют уменьшению воспалительного процесса и созданию благоприятных условий для оперативного лечения. [2]

Если пациент обратился за помощью со сформированным свищевым ходом, план лечения врача зависит от времени, прошедшего после экстракции зуба, и клинического состояния верхнечелюстной пазухи. Если удаление зуба было недавно (несколько дней назад), то при отсутствии хронического верхнечелюстного синусита в течение двух-трёх недель существует вероятность самопроизвольного закрытия перфорации, которое повышается при промывании пазухи антисептическими препаратами,

учитывающие динамику заживления лунки и эффективность антибактериальной терапии. Самостоятельное закрытие ороантрального сообщения происходит исключительно редко, даже при активной терапии. Поэтому при интактной верхнечелюстной пазухе метод закрытия лунки удалённого зуба местными тканями является лучшим вариантом, гарантирующий положительный результат при правильном выполнении методики.

Радикальные максиллотомии считаются основным методом лечения хронического верхнечелюстного синусита, большинство которых в челюстно-лицевой хирургии выполняется по методике Колдуэлла-Люка (рис. 13). Эффективности данной методики способствует создание максимальных условий для визуального контроля во время ревизии и санации верхнечелюстной пазухи. Данную хирургическую операцию проводят как под общим, так и под местным обезболиванием. Для достижения обезболивающего эффекта требуется проведение инфраорбитальной, туберальной, резцовой и нёбной анестезий, дополненных инфильтрационной анестезией по переходной складке в пределах фронтальной группы зубов верхней челюсти. Аппликационная анестезия слизистой оболочки носа проводится путем введения турунды в область нижнего носового хода, пропитанной раствором анестетика, часто для этой цели используют 10 % раствор лидокаина. Производят разрез по переходной складке от уздечки верхней губы до уровня второго малого и первого большого коренных зубов. [2; 27]

После рассечения слизистой оболочки и надкостницы следует отслаивание мягких тканей и обнажение передней стенки верхнечелюстной пазухи, соблюдая при этом осторожность, так как есть риск травмировать сосудисто-нервный пучок, выходящий из подглазничного отверстия. Это позволяет избежать кровотечения и нарушения чувствительности. С помощью стамески, трепана или фрезы в области клыковой ямки трепанируют переднюю стенку верхнечелюстного

синуса (рис. 13, а). Через трепанационное отверстие проводят максиллотомию и тщательно удаляют утолщённую полипозноизменённую слизистую оболочку, полипы, грануляции, инородные предметы и остаточные корни зубов. Участки неизменённой слизистой удалять не следует. Использование инструментов в верхнечелюстной пазухе требует осторожности, из-за резорбции или отсутствия стенок в некоторых участках пазухи. Формирование искусственного соустья осуществляется в виде трепанации стенки носа в области нижнего носового хода и должна быть достаточным, чтобы происходил отток экссудата из верхнечелюстной пазухи. Для предотвращения послеоперационного кровотечения, после гемостаза и антисептической обработки, верхнечелюстную пазуху следует затампонировать йодоформной турундой, чей конец выводят через соустье в носовую полость и наружу (рис. 13, в).[25; 26]

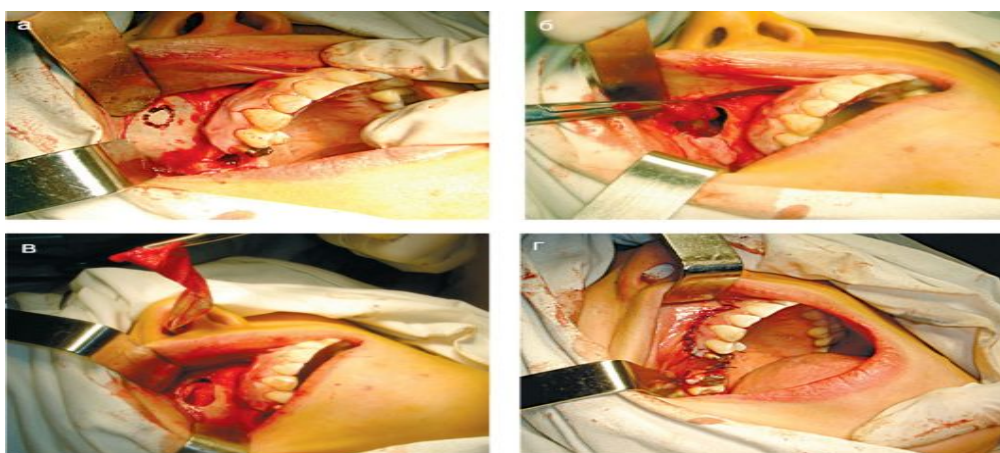


Рис. 13. Этапы операции радикальной максиллотомии: (а) трепанация, (б) удаление полипозноизменённой слизистой оболочки, (в) тампонада пазухи йодоформной турундой, (г) наложение первичных швов

В преддверии полости рта рану наглухо ушивают узловыми швами (рис. 13, г), с последующим накладыванием давящей повязки снаружи. На следующий день производят удаление йодоформной турунды. На данных рисунках представлен классический вариант радикального оперативного лечения на верхнечелюстной пазухе. Этот метод имеет определённые особенности, которые зависят от возможностей решения дополнительных

задач. Если есть необходимость в удалении больших и малых коренных зубов, лучше это сделать до проведения радикальной максиллотомии, из-за вероятности возникновения перфорации, которая определяет характер разрезов. Горизонтальный разрез по переходной складке при максиллотомии, при наличии ороантрального сообщения, дополняют двумя разрезами, которые сходятся к лунке удалённого зуба. Между горизонтальным и вертикальным разрезами создают закруглённый угол, способствующий лучшему перемещению трапециевидного лоскута.

Самый распространённый метод закрытия ороантрального сообщения - пластика щёчным лоскутом. У основания лоскута осторожно рассекают надкостницу, без повреждения сосудов, так как необходимо, чтобы он всегда перемещался свободно и закрывал лунку зуба без натяжения. Также край лоскута не должен находиться над лункой, поэтому его укладывают на деэпителизованную полосу десны с нёбной стороны, где имеется костное основание. При наложении швов лоскут должен быть в максимально расправленном состоянии. Этот эффект можно усилить и сделать его постоянным на период заживления при использовании специальных обвивных швов, прижимающих боковые части лоскута к соседним зубам. Рекомендуется пользоваться защитной пластинкой в послеоперационном периоде после пластики ороантрального сообщения, которая заранее изготавливается из пластмассы. Негативным моментом при использовании данного метода служит то, что при перемещении лоскута уменьшается глубина верхнего свода преддверия рта за счёт складки слизистой оболочки, что в последующем существенно нарушает параметры протезного ложа у пациентов с беззубой челюстью и функционирование съёмного протеза. [2; 28]

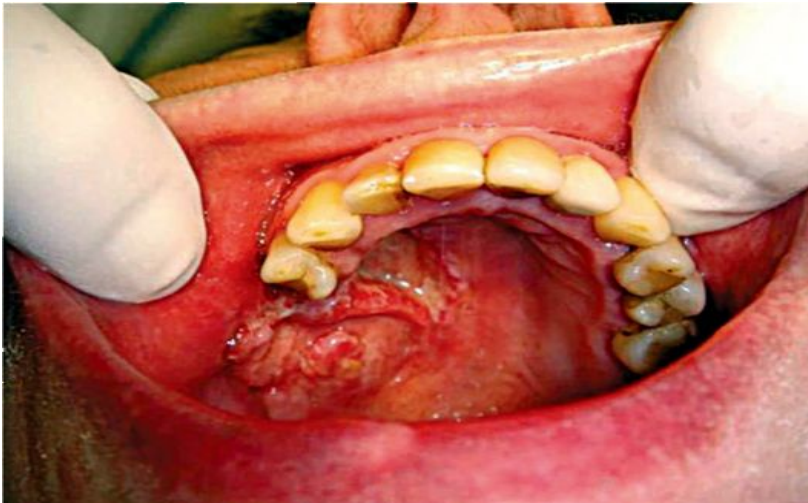


Рис. 15. Вид после закрытия полнослойным лоскутом со стороны нёба рецидива ороантрального сообщения в области удалённого зуба 1.6

Пластика ороантрального сообщения щёчным лоскутом трудновыполнима у пациентов с рецидивом свищевого хода после неудачно проведённых пластических операций. В таких случаях пластику ороантрального сообщения осуществляют перемещённым полнослойным нёбным лоскутом (рис. 15). Суть данного метода заключается в том, что на нёбе выкраивают лоскут полуовального вида, который обращается к мягкому нёбу основанием. Длина лоскута должна быть достаточной, чтобы полностью перекрывать лунку удалённого зуба после его перемещения.[2]

В процессе отслаивания лоскута следует избегать травмы сосудисто-нервного пучка, выходящего из большого небного отверстия. Недостатки нёбного лоскута в том, что он достаточно толстый, в итоге имеются ограничения в возможности его ротации при проведении пластики. После его перемещения на нёбе остается открытый участок кости, который заживает посредством вторичного натяжения под йодоформной турундой, удерживаемой швами или защитной пластинкой. [33]

Васкуляризированный субэпителиальный нёбный лоскут является самым физиологическим методом пластики ороантрального сообщения с помощью [33], с применением которого можно исключить недостатки,

свойственные методикам с использованием полнослойного нёбного и щёчного лоскутов (рис. 16).[28]

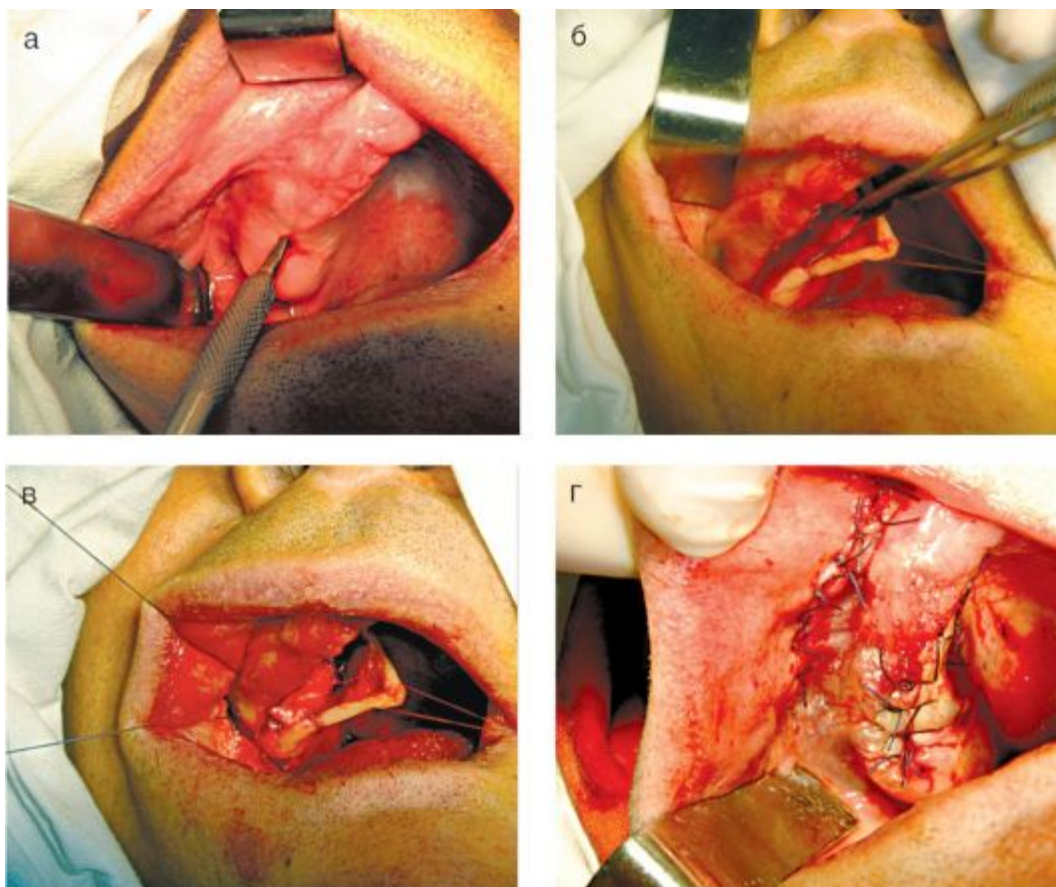


Рис. 16. Пластика ороантрального сообщения в области удалённого зуба 1.6 (а) расщеплённым (б), субэпителиальным васкуляризированным нёбным лоскутом (метод А.В. Щипского) (в, г)

Данная методика осуществляется следующим образом. При отсутствии зубов разрез производят по нёбной границе альвеолярного гребня, при включённом дефекте зубного ряда отступя около трех миллиметров от края десны. В области малых коренных зубов разрез продлевают до нёбного шва, с осторожностью, чтобы не повредить нёбный сосудисто-нервный пучок, отслаивают полнослойный слизисто-надкостничный лоскут. После его осторожно раздвигают на две части: поверхностную - слизистую и глубокую - субэпителиальную (рис. 16, б). Субэпителиальная часть без слизистой становится подвижной и легко перемещается в сторону ороантрального сообщения. Её фиксируют П-

образным матрацным швом под слегка отсепарированный край десны с вестибулярной стороны (рис. 16, в). Оставшуюся наружную слизистую часть нёбного лоскута укладывают на прежнее место, чтобы закрыть раневую поверхность на нёбе, и фиксируют по периферии узловыми швами (рис. 16, г). В результате заживление происходит первичным натяжением, а частичная деэпителизация слизистого лоскута не сказывается на конечном результате в процессе заживления.[19; 33]

Предложенный метод пластики ороантрального сообщения васкуляризированным нёбным субэпителиальным лоскутом лишён недостатков, характерных применяемому для этих целей полнослойному нёбному лоскуту. В отличие от него показаний использования в послеоперационном периоде защитной пластинки нет, так как дефект на твёрдом нёбе закрыт слизистой частью нёбного лоскута, выполняющей роль биологической повязки. Данный метод можно использовать как при включённом дефекте зубного ряда, так и на беззубом альвеолярном отростке, он позволяет избежать применения для пластики ороантрального сообщения щёчного лоскута и полностью сохранить рельеф протезного ложа.[18; 33]

Иногда у пациентов лунку зуба перед её пластикой мягкими тканями заполняют костным аутооттрансплантатом, аллотрансплантатом или остеопластическим материалом ксеногенного или искусственного происхождения. При склеротическом типе строения верхнечелюстной пазухи создаются условия для установки дентального импланта. Существует много других способов пластики ороантрального сообщения, имеющих практический интерес для специалистов. После радикальной операции на верхнечелюстной пазухе, в том числе с пластикой ороантрального сообщения, больному назначают десенсибилизирующие и антибактериальные препараты. В нос закапывают сосудосуживающие средства. Швы снимаются через 7 дней после операции. Бывают случаи, когда часть швов в области лунки удалённого зуба снимают на 9-ый или

10-ый день. Сроки использования защитной пластинки определяется в индивидуальном порядке. Через искусственное соустье можно промывать верхнечелюстной синус антисептическими препаратами, способствующих выздоровлению (рис. 12, б). Данная процедура необходима, если из полости носа усилилось выделение слизи. Таким образом, предупреждается рецидив верхнечелюстного синусита. [2; 27; 33]

1.7 Осложнения

После проведения радикальной максиллотомии прооперированные пациенты иногда отмечают на стороне операции в области верхней губы и зубов временное нарушение чувствительности. Адекватное и правильное формирование искусственного соустья в области нижнего носового хода

способствует предупреждению развития рецидива в виде воспаления в верхнечелюстном синусе из-за его аэрации и благоприятного оттока. В дополнение, через него лечащий врач имеет возможность промыть полость верхнечелюстной пазухи антисептическими препаратами в случае необходимости. В отдельных случаях существует возможность рецидивов ороантрального сообщения, которые при правильном выборе комплексного оказания помощи и своевременной проведении пластической операции можно избежать. Острый верхнечелюстной синусит может осложняться пансинуситом, поднадкостничным абсцессом, который может возникнуть как осложнение остеомиелита верхней челюсти. Риск смертельного исхода повышается при развитии абсцесса или флегмоны глазницы, тромбоза вен лица и синусов твёрдой мозговой оболочки.[9]

1.8 Прогноз

Выздоровление наступает при правильном консервативном лечении острого и оперативном лечении хронического одонтогенного верхнечелюстного синусита. А также одновременное наблюдение специалистов челюстно-лицевой хирургии, хирургической стоматологии и отоларингологии способствует правильному и своевременному комплексному подходу к оказанию помощи пострадавшим данного заболевания.

1.9 Профилактика

Профилактика одонтогенных верхнечелюстных синуситов заключается в своевременном лечении таких причинных факторов, как пародонтит, кариес зубов и его осложнённые формы. Следует избегать образования перфорации дна верхнечелюстной пазухи при экстракции

зубов верхней челюсти, а в случае её возникновения владеть приёмами ликвидации данного осложнения.

ГЛАВА 2. МАТЕРИАЛЫ И МЕТОДЫ ИССЛЕДОВАНИЯ.

2.1 Общая характеристика объектов исследования

В качестве исходных данных, подверженных дальнейшему изучению, автором данной работы использовались истории болезни, полученные в архиве, 50 пациентов за 1998 год и 59 за 2016, госпитализированных в СПб ГБУЗ «Городская многопрофильная больница № 2» с диагнозами «одонтогенный верхнечелюстной синусит», «Ороантральное сообщение» и «Инородное тело в верхнечелюстном синусе». Подлежащая текущему ретроспективному анализу медицинская документация, сопровождалась результатами обзорного рентгенологического исследования костей черепа пациентов в прямой проекции и исследованиями, проводимыми на отделении лучевой диагностики в кабинете мультиспиральной компьютерной томографии на базе СПб ГБУЗ «Городская многопрофильная больница № 2». Для регистрации результатов достигнутого лечения рентгенологический метод применялся к пациентам при поступлении в стационар и перед выпиской. Рабочая гипотеза была сформулирована исходя из поставленных к исследовательской работе задач, согласно которой взаимодействие специалистов отделений челюстно-лицевой хирургии и отоларингологии меняет подход к обследованию и лечению пациентов с одонтогенными верхнечелюстными синуситами, путем изменения эффективности оказания помощи. Для подтверждения данного положения был выбран текущий, выборочный метод исследования, единицей которого являлся пациент, госпитализированный с одонтогенным поражением верхнечелюстного синуса в 1998 и 2016 года. В первую очередь, для статистического анализа изучаемой совокупности, были выявлены признаки-критерии, формирующие группы распределения пациентов в соответствии с изучаемыми параметрами. Метод шкалирования был применен как основной статистической методики для анализа качественных признаков, в ходе которого каждому критерию программы исследования был присвоен

числовой шифр, использующийся для разделения пациентов на группы распределения по значимым параметрам исследования. [24]. Была составлена индивидуальная карта на каждого пострадавшего, отражающая принадлежность пациента к той или иной группе. Признаки, которые использовались для метода шкалирования, включали: пол, возраст, диагноз, срок госпитализации и метод лечения. Ниже приведена таблица, отражающая соответствие шифров к каждому признаку. (Таблица 1)

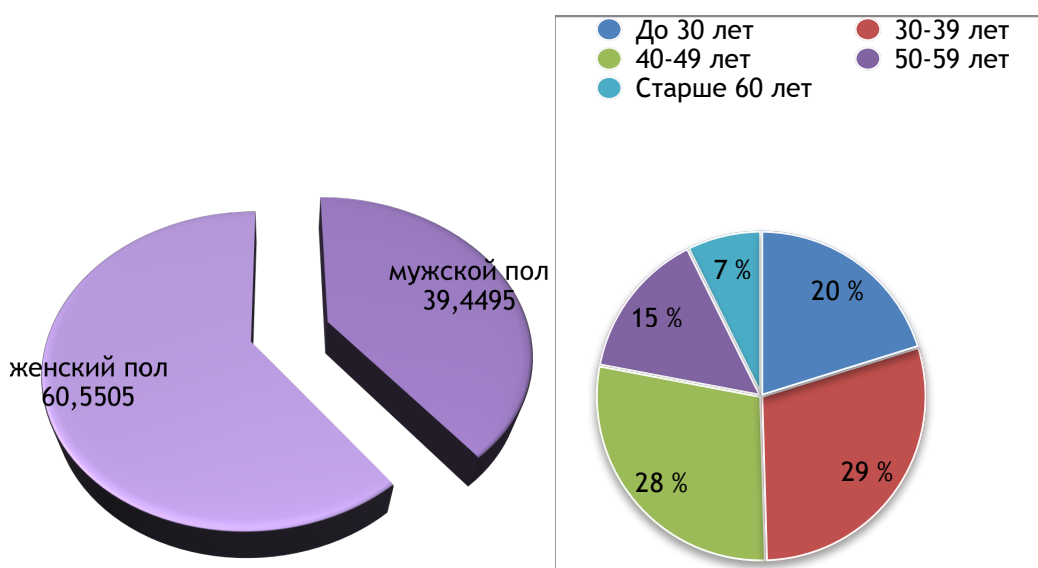
ТАБЛИЦА 1

Группировка и шифровка материалов

Признак	Группировка	Шифровка
Пол	М	1
	Ж	2
Возраст	До 30	1
	30-39	2
	40-49	3
	50 и старше	4
Д и а г н о з н а п р а в и в ш е г о учреждения	Хронический одонтогенный в\ч синусит	1
	Острый одонтогенный в\ч синусит	2
	Хронический в\ч синусит	3
	Обострение хронического одонтогенного в\ч синусита	4
	ОАС и Инородное тело в ГП	5
Диагноз стационара	Хронический одонтогенный в\ч синусит	1
	Острый одонтогенный в\ч синусит	2
	Хронический в\ч синусит	3
	Обострение хронического одонтогенного в\ч синусита	4
	ОАС и Инородное тело в ГП	5

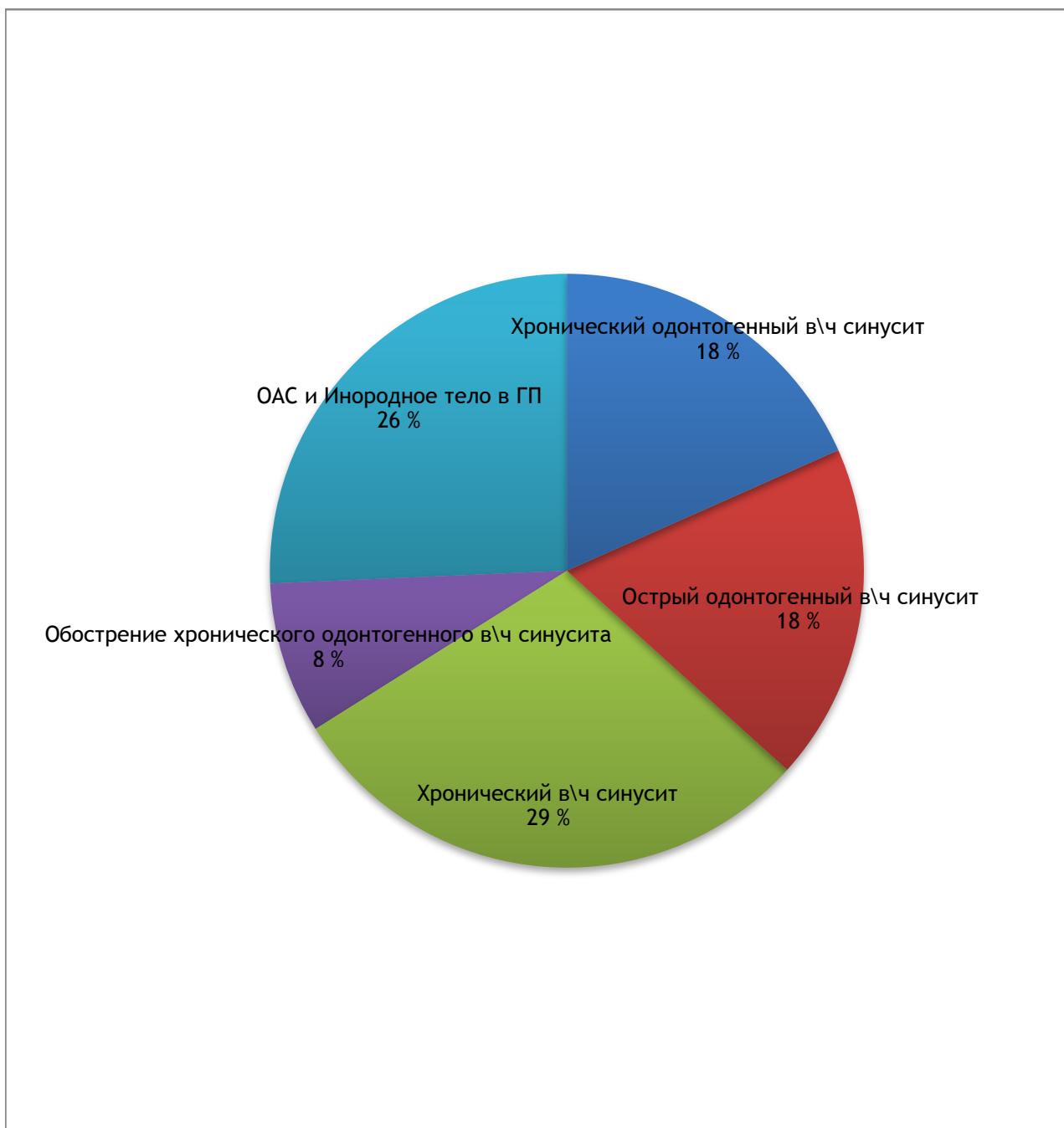
Срок госпитализации	До 7 дней	1
	8-14 дней	2
	Более 14 суток	3
Метод лечения	Удаление инородного тела из в\ч синуса	1
	Удаление причинных зубов	2
	Радикальная максиллотомия	3
	Пластика ОАС	4
	Пункция в\ч синуса	5
	Эндоскопическая операция	6

Возраст пациентов менялся от 10 до 78 лет, среди них было 43 человека мужского пола (39,45%) и 66 женщин (60,55%) (Гистограмма 1)



Все пациенты были разделены на группы в зависимости от диагноза, направившего учреждения. Таким образом, выделяется пять групп пациентов. Следовательно, среди пациентов данной выборки «хронический одонтогенный в\ч синусит» наблюдался у 20 больных(18%), «острый одонтогенный в\ч синусит» имел место у 20 больных(18%), «хронический в\ч синусит» диагностирован у 32 больных (30%), «обострение хронического одонтогенного в\ч синусита» наблюдался у 9 больных(8%), «ОАС и Инородное тело в ГП» у 28 (26%), соответственно. (Гистограмма 2)

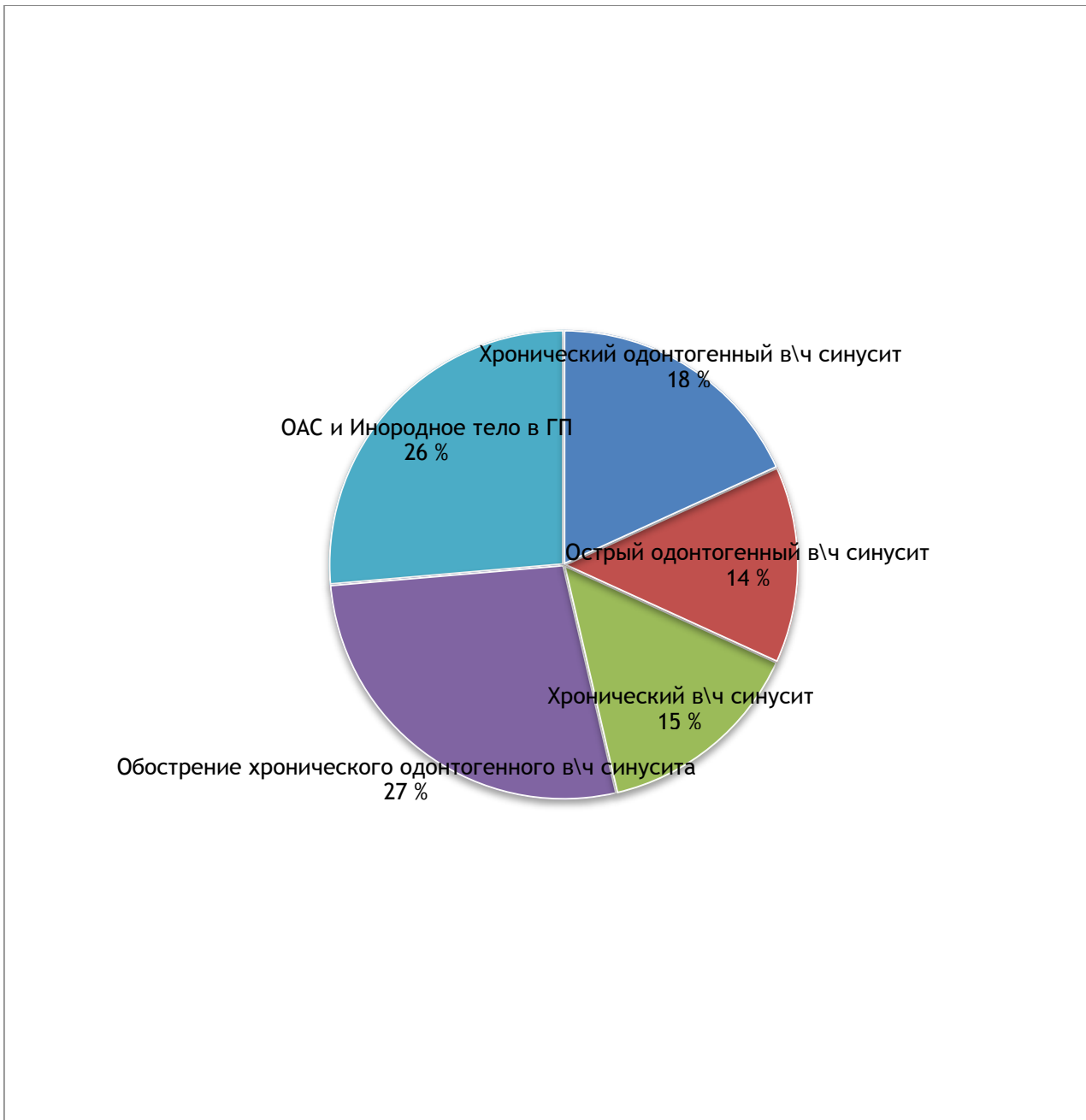
Гистограмма 2



Все пациенты были разделены на группы в зависимости от диагноза, утвержденного в стационаре. Таким образом, было выделено пять групп пациентов. Следовательно, среди пациентов данной выборки

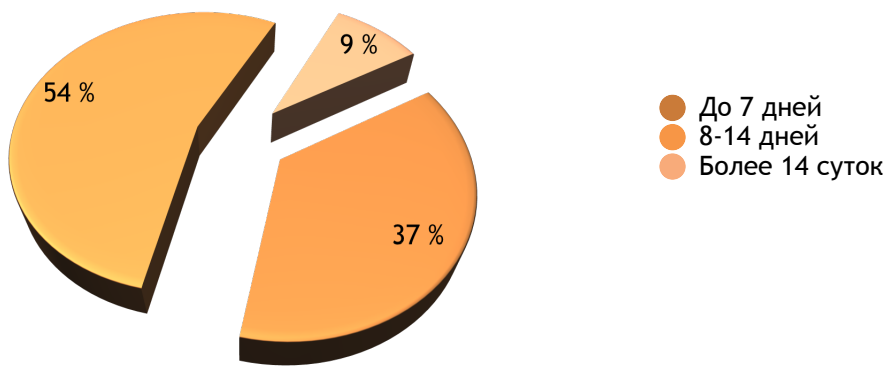
«хронический одонтогенный в\ч синусит» наблюдался у 20 больных(18%), «острый одонтогенный в\ч синусит» имел место у 20 больных(18%), «хронический в\ч синусит» диагностирован у 32 больных (30%), «обострение хронического одонтогенного в\ч синусита» наблюдался у 9 больных(8%), «ОАС и Инородное тело в ГП» у 28 (26%), соответственно. (Гистограмма 3)

Гистограмма 3



В качестве критерия для исследования, как уже упоминалось, также был взят срок госпитализации больных.

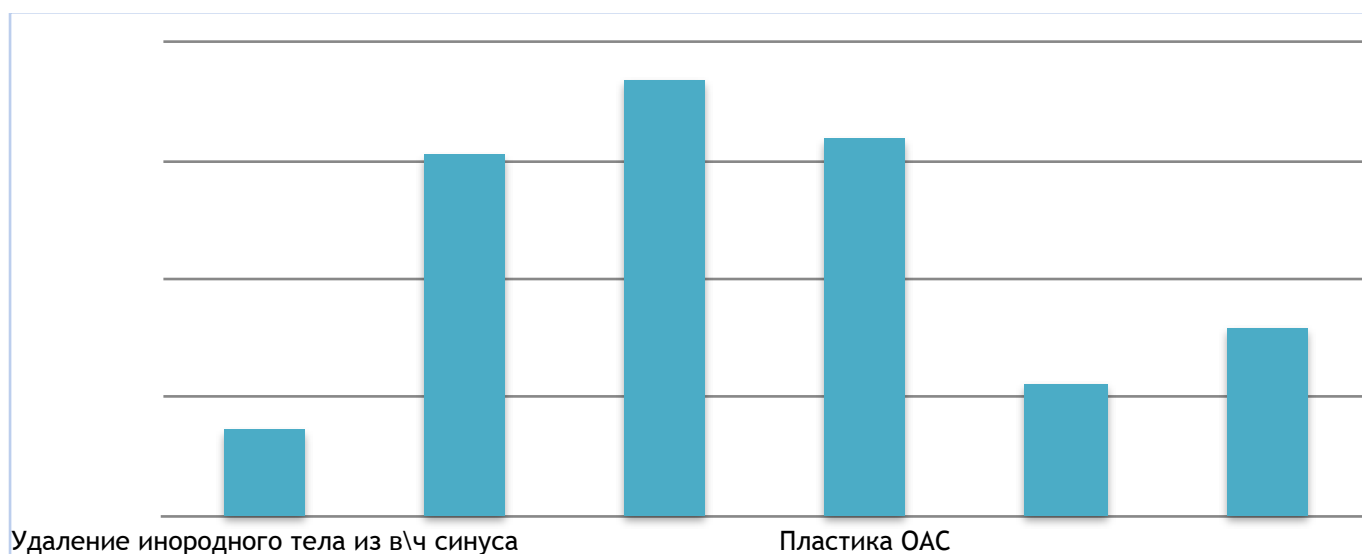
Гистограмма 4



Среди пациентов выборки, 40 больных(37%) были госпитализированы на срок до 7 суток, на срок до двух недель были госпитализированы 59 больных(54%) и 10 больных(9%) были госпитализированы сроком свыше двух недель. (Гистограмма 4)

Также при исследовании учитывался такой критерий, как метод проводимого лечения. Таким образом, 6 (5,50%) и 25 (22,94%) больных получали лечение в стационаре в виде удаления инородного тела из верхнечелюстного синуса и удаления причинных зубов соответственно, 30 больным(27,52%) была проведена радикальная максиллотомия, 26 больным (23,85%) была проведена пластика ОАС, пункция верхнечелюстного синуса и эндоскопическая операция составляют 9 (8,26%) и 13 (11,93%) соответственно. (Гистограмма 5)

Гистограмма 5



На следующем этапе анализа совокупности, были составлены группы распределения пациентов с целью досконального изучения состава больных.

2.2. Методы исследования.

В процессе проведения данного исследования были использованы методы: клинические, включающие в себя опрос, осмотр, пальпацию, аускультацию; параклинические, состоящие из панорамной рентгенографии и компьютерной томографии. Для обработки полученных результатов были использованы статистические методы.

2.2.1. Клинические методы.

Клинические методы обследования представлены опросом, осмотром челюстно-лицевой области, пальпацией височно-нижнечелюстного сустава, мышц и лимфатических узлов. Данные зарегистрированы в медицинской карте стационарного больного, которая состоит из 3 разделов. Первый раздел включает в себя паспортно-статистические данные; второй раздел – жалобы пациента, анамнез болезни, анамнез жизни, данные обследования при поступлении в стационар: в третьем разделе описываются развитие заболевания, план и результаты дальнейшего обследования, данные ежедневного наблюдения за пациентом, лечебные назначения и заключения.

2. Параклинические методы.

Рентгенологическое исследование позволяет определить возможности и объём проведения лечения, а также избежать повреждения важных анатомических структур в процессе операции. Кроме этого по рентгенограмме можно оценить состояние верхнечелюстного синуса, воздушность которого хорошо определяется на фоне окружающей костной ткани.

Внутриротовые прицельные рентгенограммы информативны при работе в переднем отделе верхней челюсти, используются для оценки состояния отдельных зубов, особенно после эндодонтического лечения, области лунки удаляемого или удалённого зуба.

Ортопантомография позволяет обнаружить в проекции верхнечелюстной пазухи инородные предметы, периапикальные очаги, контуры радикулярной кисты, оттеснившей дно верхнечелюстного синуса, оценить качество пломбировки каналов зубов, выявить факт выведения пломбировочного материала за верхушки корней. Данная информация важна для планирования подготовки больного к операции и уточнения методики оперативного лечения.

Рентгенография костей черепа. Для получения рентгенограммы в боковой проекции центральный луч проходит вдоль поперечной оси через турецкое седло при удалении объекта более 1,5 метра. Прямая рентгенография черепа не позволяет диагностировать синусит, однако даёт информацию о состоянии костных стенок верхнечелюстной пазухи, периодонта и рядом расположенных зубов.

Трёхмерная диагностика

При отсутствии точной информации о пространственном расположении значимых анатомических структур существует необходимость дополнительной диагностики. Показаниями являются определение формы верхнечелюстной пазухи, положение подбородочного, резцового отверстий и другие. Кроме того трёхмерная диагностика способна выявить наличие поднутрений альвеолярного гребня. Это снижает риск перфораций верхнечелюстных пазух при удалении или эндодонтическом лечении премоляров и моляров верхней челюсти.

Компьютерная томография позволяет получить трехмерное изображение без искажений, визуализацией костных структур и мягких тканей.

2.2.3. Методы статистической обработки.

Методы статистической обработки используют для выявления закономерностей в материале исследования. Происходит составление статистических таблиц, которые отражают взаимосвязь и зависимость исследуемых признаков. Статистические таблицы, разделяющиеся на сложные и простые, зависят от количества признаков, содержащихся в них. Для лучшей визуализации полученная информация представляется в виде круговых диаграмм и различных видов гистограмм.

Составление таблиц материалов позволяет получить абсолютные величины, которые характеризуют размер изучаемых материалов. Для дальнейшего анализа необходимо преобразовать в производные величины: относительные и средние.

Относительные величины (статистические коэффициенты) получаются из соотношения двух сравниваемых величин и выражаются в %.

По своему содержанию статистические коэффициенты делятся на три группы:

- коэффициенты экстенсивности (распределение явления или среды на его составные части),
- коэффициенты интенсивности (частота явления в среде, в которой оно происходит),
- показатели соотношения.

Глава 3. Результаты исследования

Автором работы при работе с материалами были составлены группы распределения пациентов, которые необходимы для составления качественной характеристики изучаемой выборки. Группы распределения формировались методом составления таблиц, которые отражают комбинацию признаков-критериев и соответствия пациентов выборки изучаемым параметрам.

Распределение пациентов разного пола по возрасту(%):

1998

Пол	Возраст					Итого
	До 30	30-39	40-49	50-59	Старше 60	
Мужчины	22,73	13,64	45,45	4,55	13,64	100,00
Женщины	21,43	42,86	32,14	-	3,57	100,00
Оба пола	22,00	30,00	38,00	2,00	8,00	100,00

2016

Пол	Возраст					Итого
	До 30	30-39	40-49	50-59	Старше 60	
Мужчины	19,05	28,57	28,57	19,05	4,76	100,00
Женщины	18,42	28,95	15,79	28,95	7,89	100,00
Оба пола	18,64	28,81	20,34	25,42	6,78	100,00

Вывод: в изученной совокупности наибольшую долю за 1998 год составляют пациенты возрастных групп 40-49 (38%) и 30-39 лет(30%), чуть меньшее количество госпитализированных в возрасте до 30 лет(22%) и наименьшая доля остается за возрастной группой старше 50-59 лет(2%).

Среди всех госпитализированных по поводу одонтогенного верхнечелюстного синусита за 1998 год внутри мужской группы преобладают пациенты 40-49(45,45%). В изучаемой выборке не оказалось ни одной пострадавшей женщины, включенная в возрастную группу от 50 до 59 лет.

Также, в изученной совокупности наибольшую долю за 2016 год составляют пациенты возрастных групп от 30 до 39 (28,81%) и от 50 до 59 лет(25,42%), чуть меньшее количество госпитализированных в возрасте от 40 до 49 лет(20,34%) и наименьшая доля остается за возрастной группой старше 60 лет(6,78%). Среди всех госпитализированных по поводу одонтогенного верхнечелюстного синуса за 2016 год внутри мужской группы преобладают пациенты 30-39 и 40-49(по 28,57%), а среди женщин- 30-39 и 50-59 по 28,95%, соответственно.

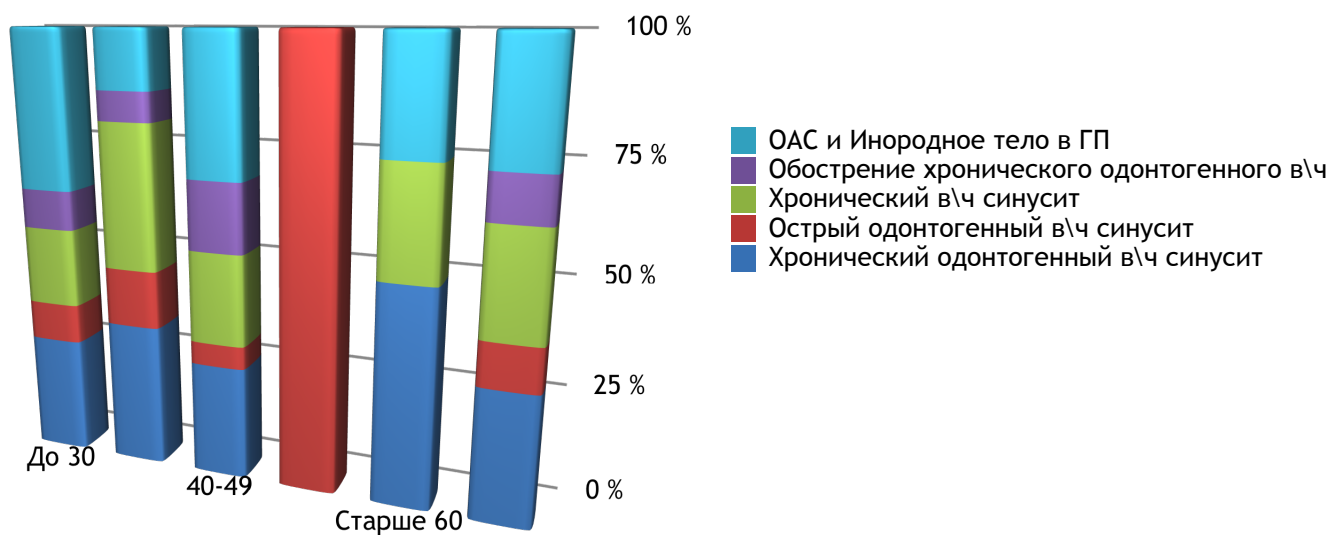
Распределение пациентов с разными диагнозами стационара по возрастам(%):

1998 год	Возраст					
	До 30	30-39	40-49	50-59	Старше 60	Всего
Хронический одонтогенный в\ч синусит	27,27	33,33	26,32	-	50,00	30,00
Острый одонтогенный в\ч синусит	9,09	13,33	5,26	100,00	-	10,00
Хронический в\ч синусит	18,18	33,33	21,05	-	25,00	24,00
Обострение хронического одонтогенного в\ч синусита	9,09	6,67	15,79	-	-	10,00
ОАС и Инородное тело в ГП	36,36	13,33	31,58	-	25,00	26,00
Итого	100	100	100	100	100	100

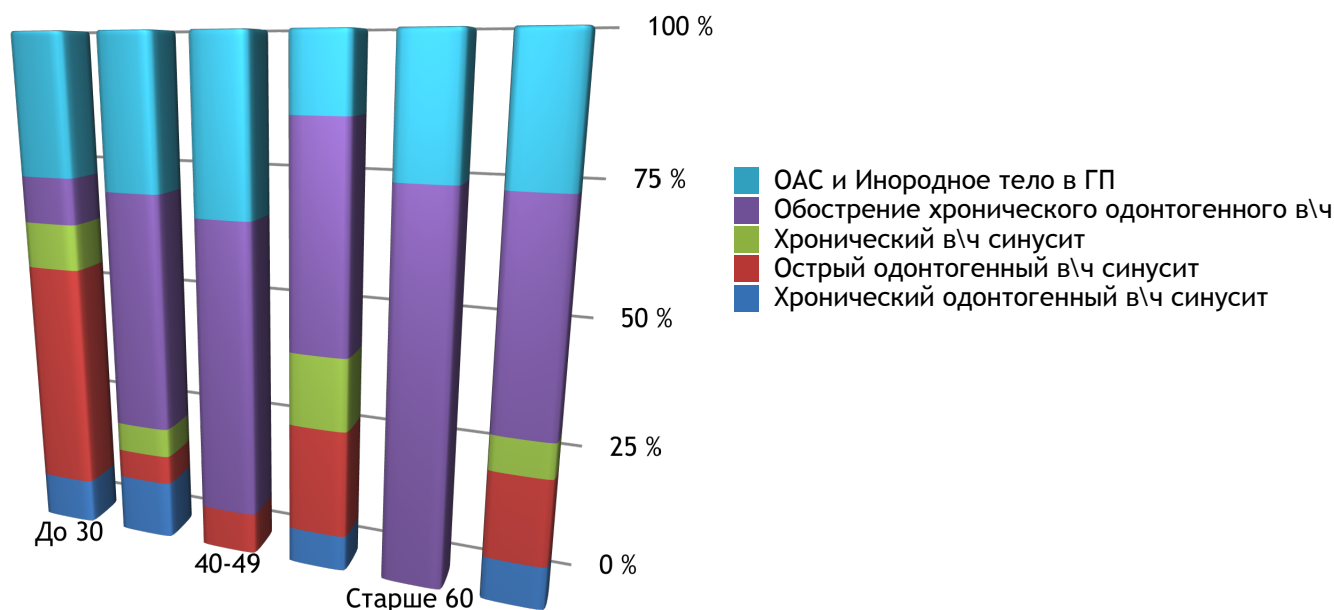
2016 год	Возраст	

Диагноз	До 30	30-39	40-49	50-59	Старше 60	Всего
Хронический одонтогенный в\ч синусит	9,09	10,53	-	7,14	-	8,47
Острый одонтогенный в\ч синусит	45,45	5,26	8,33	21,43	-	16,95
Хронический в\ч синусит	9,09	5,26	-	14,29	-	6,78
Обострение хронического одонтогенного в\ч синусита	9,09	42,11	58,33	42,86	75,00	42,37
ОАС и Инородное тело в ГП	27,27	26,32	33,33	14,29	25,00	25,42
Итого	100	100	100	100	100	100

Гистограмма 6
1998 год



2016 год



Вывод: в изученной совокупности наибольшую долю в 1998 году составляют пациенты с хроническим одонтогенным верхнечелюстным синуситом (30%), меньшую долю составляют пациенты с ОАС и инородным телом в верхнечелюстном синусе (26%), а наименьшие с острым одонтогенным и хроническим одонтогенным в стадии обострения верхнечелюстным синуситом (по 10% каждый). В возрастных группах до 30 лет и от 40 до 49 лет преобладают пациенты с хронически одонтогенным синуситом и ОАС и инородные тела в верхнечелюстном синусе. В возрастной группе от 31 до 39 и старше 60 лет наибольшая доля приходится на пациентов с хроническим одонтогенным верхнечелюстным синуситом (33% и 50% соответственно); в возрастной группе от 50 до 59 лет единственный пациент поступил с острым одонтогенным синуситом.

Также, в изученной совокупности наибольшую долю в 2016 году составляют пациенты с обострением хронического одонтогенного верхнечелюстного синусита (42,37%), меньшую долю составляют пациенты с ОАС и инородным телом в верхнечелюстном синусе (25,49%),

а наименьшую с хроническим верхнечелюстным синуситом (6,785). В возрастных группах до 30 лет преобладают пациенты с острым одонтогенным синуситом. В возрастной группе от 31 и далее лет наибольшая доля приходится на пациентов с обострением хронического одонтогенного верхнечелюстного синусита.

Распределение пациентов разного возраста по срокам госпитализации(%):

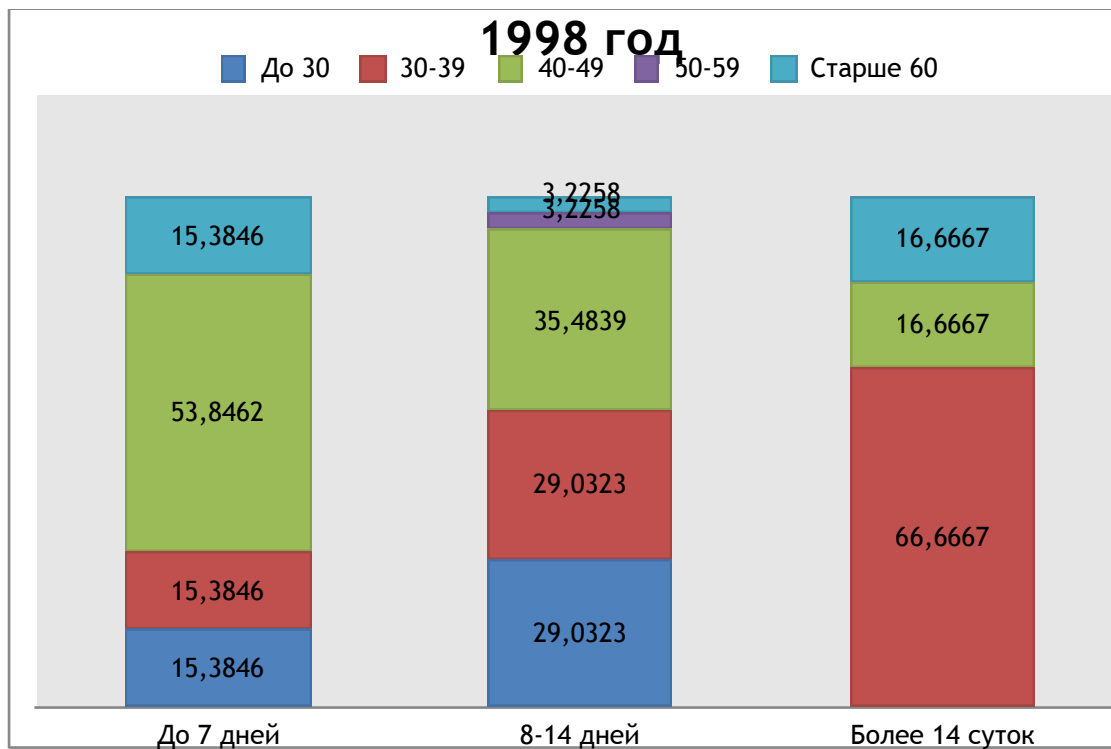
1998

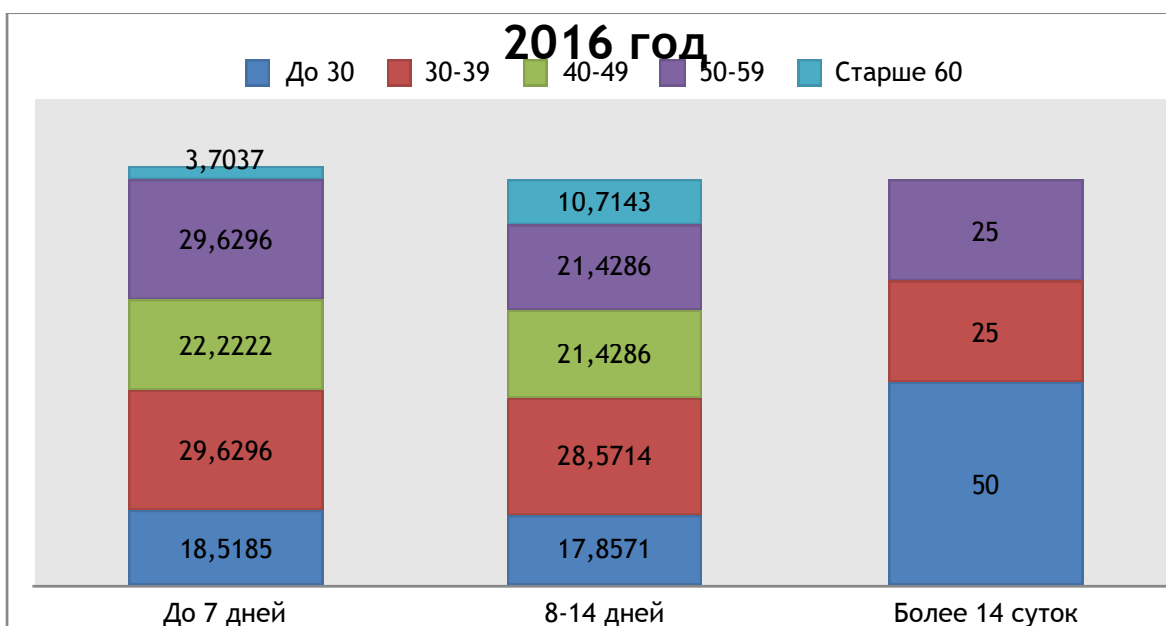
Возраст	Срок госпитализации			Всего
	До 7 дней	8-14 дней	Более 14 суток	
До 30	15,38	29,03	-	22,00
30-39	15,38	29,03	66,67	30,00
40-49	53,85	35,48	16,67	38,00
50-59	-	3,23	-	2,00
Старше 60	15,38	3,23	16,67	8,00
Итого	100,00	100,00	100,00	100,00

2016

Возраст	Срок госпитализации			Всего
	До 7 дней	8-14 дней	Более 14 суток	
До 30	18,52	17,86	50,00	18,64
30-39	29,63	28,57	25,00	23,73
40-49	22,22	21,43	-	20,34
50-59	29,63	21,43	25,00	25,42
Старше 60	3,70	10,71	-	6,78
Итого	100,00	100,00	100,00	100,00

Гистограмма 7





Вывод: в изучаемой совокупности, возрастной состав пациентов госпитализированных в 1998 сроком до 7 суток характеризовался преобладанием групп от 40 до 49 лет (53,85%). В группе госпитализированных сроком до 14 суток, преобладающее, также у пациентов от 40 до 49 лет (35,48%) и равное число пациентов относились к возрастным группам до 30 лет и от 30 до 39(29,03,5%). Среди пациентов, получавших лечение в стационаре сроком свыше 14 суток, равные доли занимали возрастные группы от 40 до 49 и старше 60 лет(16,67%), уступая возрастной категории от 30 до 39 лет(66,67%).

Также, в изучаемой совокупности, возрастной состав пациентов госпитализированных в 2016 году сроком до 7 суток характеризовался преобладанием групп от 30 до 39 лет (29,63%) и от 50 до 59 лет(29,63%). В группе госпитализированных сроком до 14 суток, преобладающее число пациентов относились к возрастным группам от 30 до 39 лет(28,57%). Среди пациентов, получавших лечение в стационаре сроком свыше 14 суток, равные доли занимали возрастные группы от 30 до 39 и от 50 до 49 лет(25%), уступая возрастной категории до 30 лет(50%).

Распределение пациентов с разными диагнозами стационара по срокам госпитализации(%):

1998

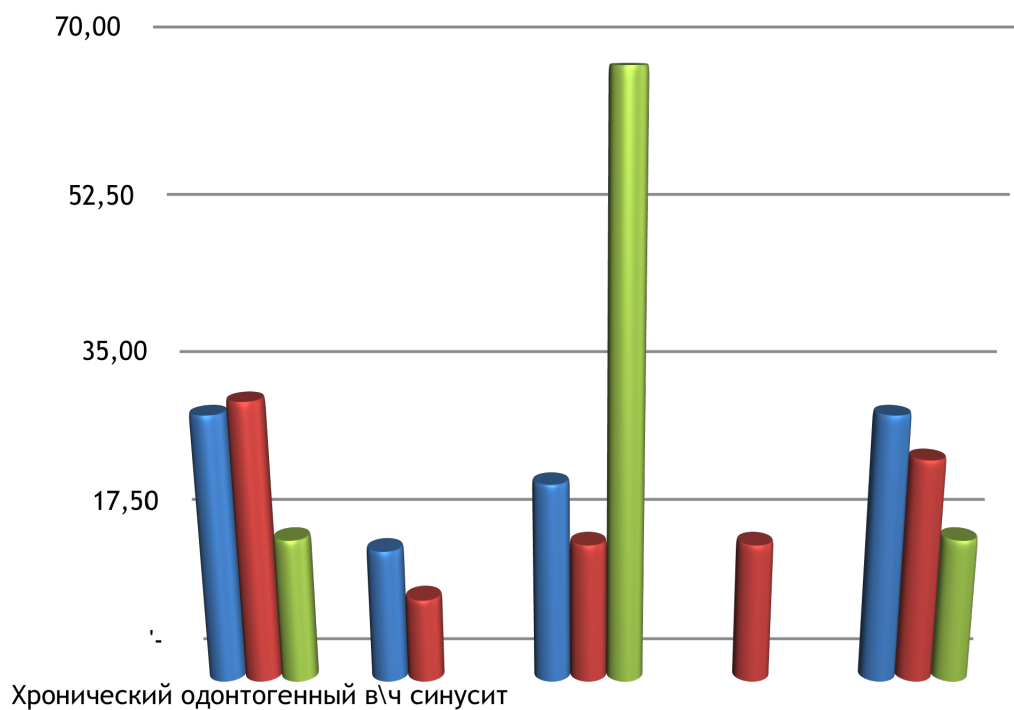
Диагноз	Срок госпитализации			Всего
	До 7 дней	8-14 дней	Более 14 суток	
Хронический одонтогенный в\ч синусит	30,77	32,26	16,67	30,00
Острый одонтогенный в\ч синусит	15,38	9,68	-	10,00
Хронический в\ч синусит	23,08	16,13	66,67	24,00
Обострение хронического одонтогенного в\ч синусита	-	16,13	-	10,00
ОАС и Инородное тело в ГП	30,77	25,81	16,67	26,00
Итого	100,00	100,00	100,00	100,00

2016

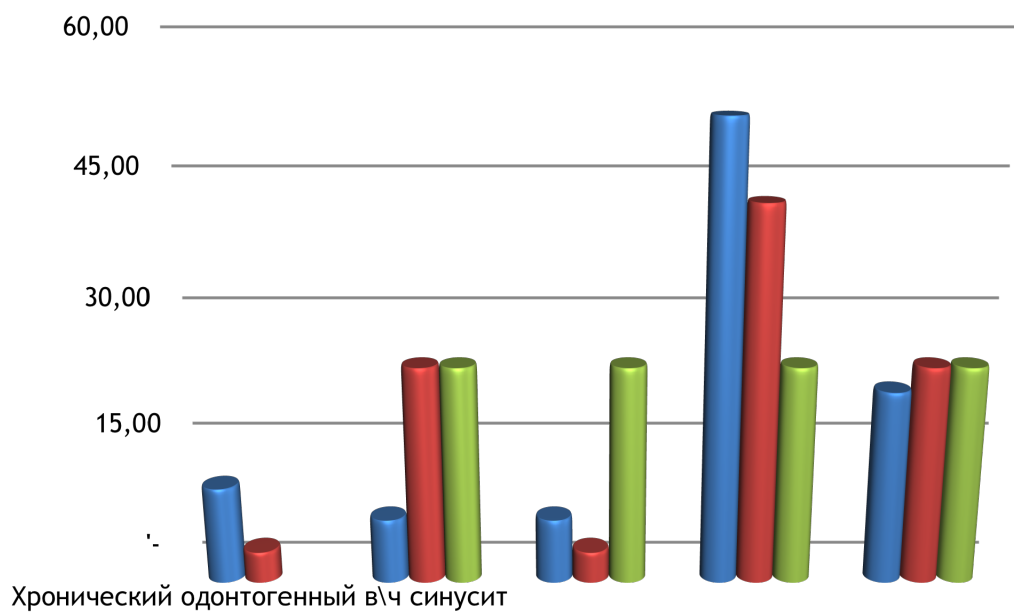
Диагноз	Срок госпитализации			Всего
	До 7 дней	8-14 дней	Более 14 суток	
Хронический одонтогенный в\ч синусит	11,11	3,57	-	6,78
Острый одонтогенный в\ч синусит	7,41	25,00	25,00	16,95
Хронический в\ч синусит	7,41	3,57	25,00	6,78
Обострение хронического одонтогенного в\ч синусита	51,85	42,86	25,00	45,76
ОАС и Инородное тело в ГП	22,22	25,00	25,00	23,73
Итого	100,00	100,00	100,00	100,00

Гистограмма 8

1998 год



2016 год



Вывод: изученная совокупность показывает, что большая часть госпитализированных в 1998 году (62%) провела в стационаре до 14 суток, меньшая доля пациентов (26%) получало лечение в стационаре сроком до 7 койко-дней, и самая меньшая часть провела в больнице более 14 суток. Среди пациентов с диагнозом хронического одонтогенного верхнечелюстного синусита и ОАС с инородными телами в верхнечелюстном синусе все пациенты провели в больнице не более 7 и 14 суток. Пациенты с диагнозом острого одонтогенного верхнечелюстного синусита находятся в стационаре преимущественно менее 7 суток, а наибольшая доля пострадавших с диагнозом хронический верхнечелюстной синусит получают лечение в течение 14 дней.

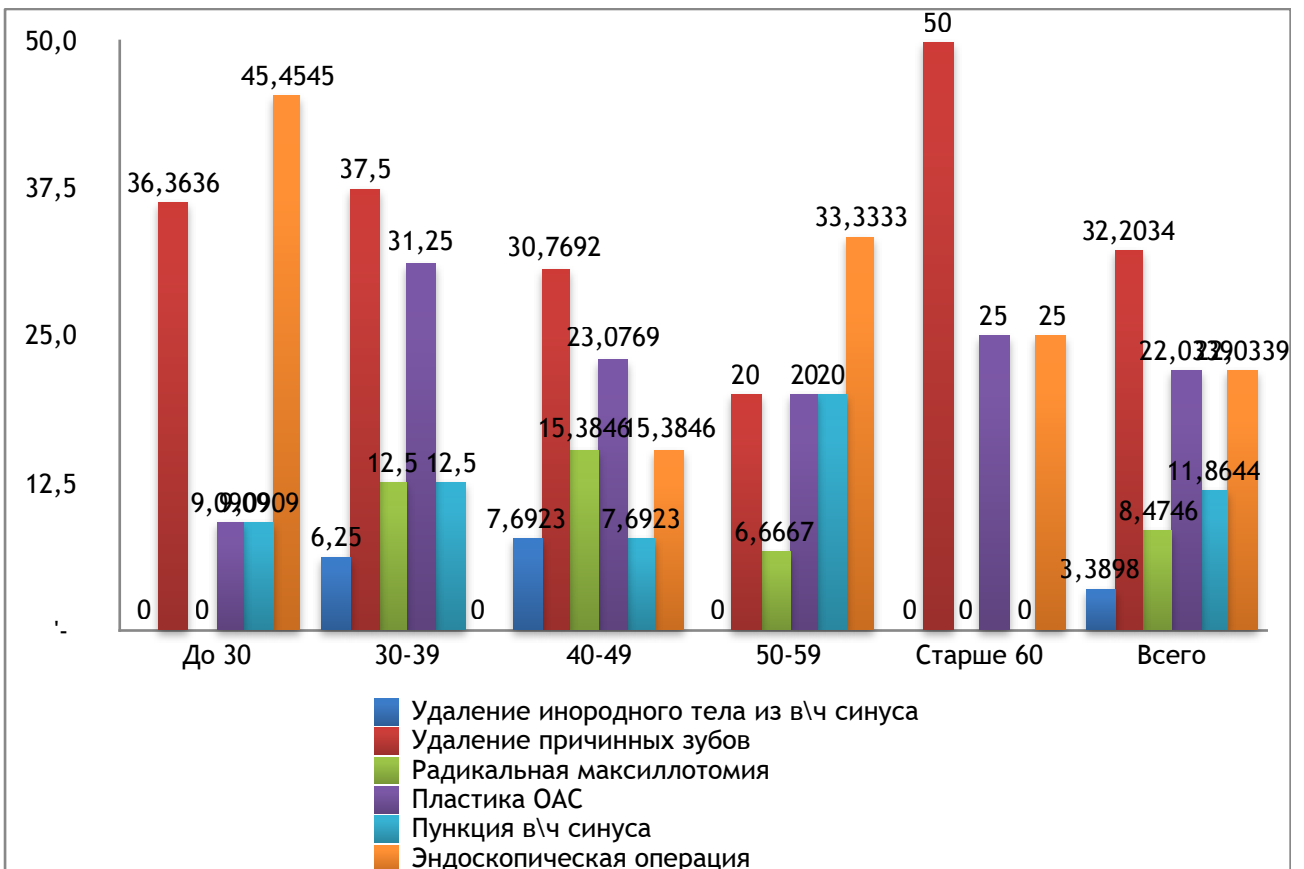
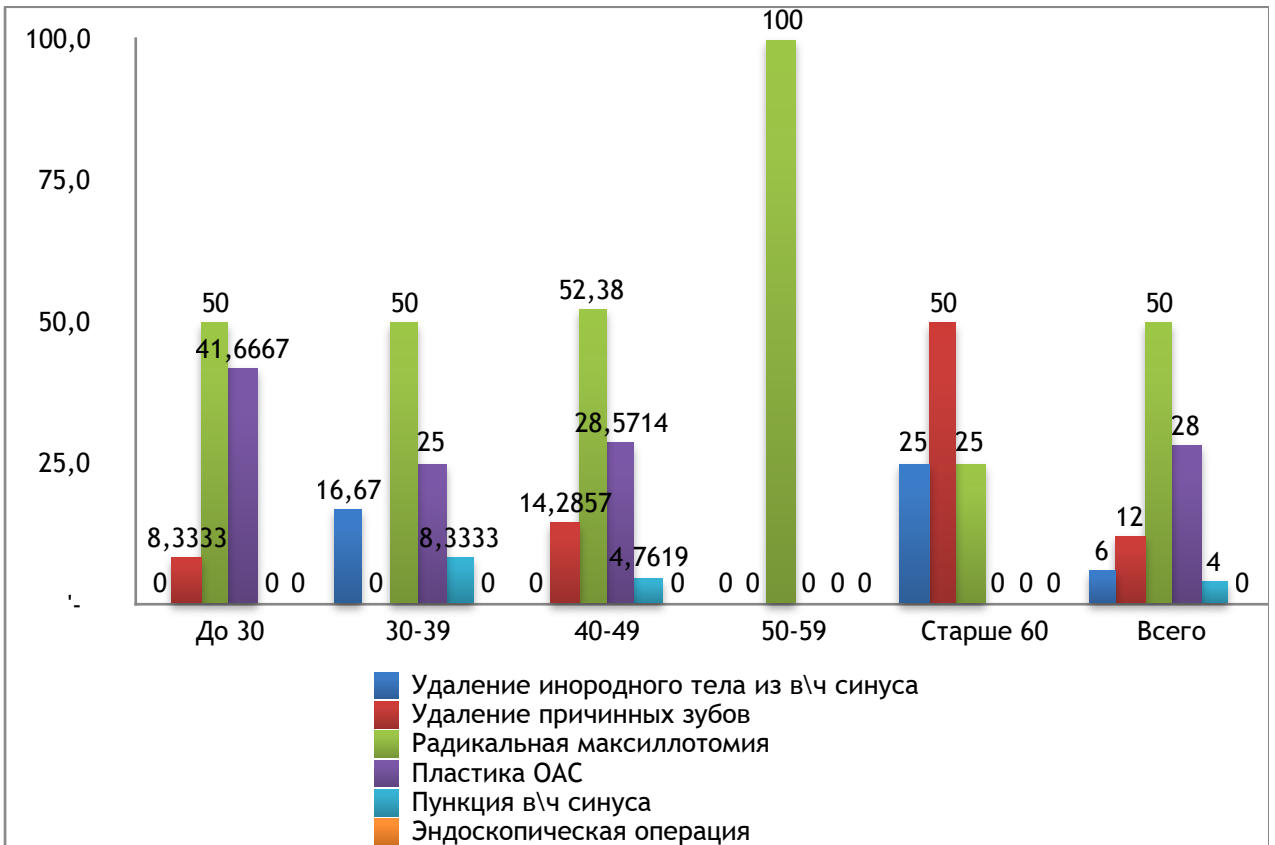
Также, в изученной совокупности большая часть госпитализированных в 2016 году (47%) провели в стационаре до 14 суток, чуть меньшая доля пациентов (46%) получало лечение в стационаре сроком до 7 койко-дней, и самая меньшая часть провела в больнице более 14 суток. Среди пациентов с диагнозом хронического одонтогенного верхнечелюстного синусита и обострением хронического верхнечелюстного синусита все пациенты провели в больнице не более 7 дней. Пациенты с диагнозом острого одонтогенного верхнечелюстного синусита и ОАС с инородными телами в верхнечелюстной пазухе находятся в стационаре преимущественно более 7 суток, а наибольшая доля пострадавших с диагнозом хронический верхнечелюстной синусит получают лечение более 14 дней.

Распределение пациентов получавших различные методы лечения по возрастным группам(%):

1998 год	Возраст					Всего
	До 30	30-39	40-49	50-59	Старше 60	
Метод лечения	До 30	30-39	40-49	50-59	Старше 60	Всего
Удаление инородного тела из в\ч синуса	-	16,67	-	-	25,00	6,00
Удаление причинных зубов	8,33	-	14,29	-	50,00	12,00
Радикальная максиллотомия	50,00	50,00	52,38	100,00	25,00	50,00
Пластика ОАС	41,67	25,00	28,57	-	-	28,00
Пункция в\ч синуса	-	8,33	4,76	-	-	4,00
Эндоскопическая операция	-	-	-	-	-	-
Итого	100,00	100,00	100,00	100,00	100,00	100,00

2016 год	Возраст					Всего
	До 30	30-39	40-49	50-59	Старше 60	
Метод лечения	До 30	30-39	40-49	50-59	Старше 60	Всего
Удаление инородного тела из в\ч синуса	-	6,25	7,69	-	-	3,39
Удаление причинных зубов	36,36	37,50	3	20,00	50,00	32,20
Радикальная максиллотомия	-	12,50	15,38	6,67	-	8,47
Пластика ОАС	9,09	31,25	23,08	20,00	25,00	22,03
Пункция в\ч синуса	9,09	12,50	7,69	20,00	-	11,86
Эндоскопическая операция	45,45	-	15,38	33,33	25,00	22,03
Итого	100,00	100,00	100,00	100,00	100,00	100,00

Гистограмма 9



Вывод: в исследуемой совокупности, в возрастной группе 1998 года до 30 лет проводилось как синусотомия верхнечелюстного синуса, так и

пластика ороантрального сообщения(50% и 41,67% соответственно); в возрастной группе от 31 до 49 лет, половина методов лечения составляет ревизия верхнечелюстной пазухи(50%). В возрастной группе от 50 до 59 лет было проведено одно хирургическое вмешательство, в виде ревизии верхнечелюстного синуса. И в группе старше 60, проводилось преимущественно удаление причинных зубов. Не было ни одной эндоскопической операции.

Также, в исследуемой совокупности, в возрастной группе 2016 года до 30 и от 50-59 лет проводилось в основном эндоскопические манипуляции(45,45% и 33,33% соответственно); в возрастной группе от 31 до 49 лет, преимущественно проводилось удаление причинных зубов. И в группе старше 60 было проведено одинаковое количество эндоскопической операции и пластик ороантральных сообщений (по 25%).

Распределение пациентов с разными диагнозами по проводимым методам лечения(%):

1998

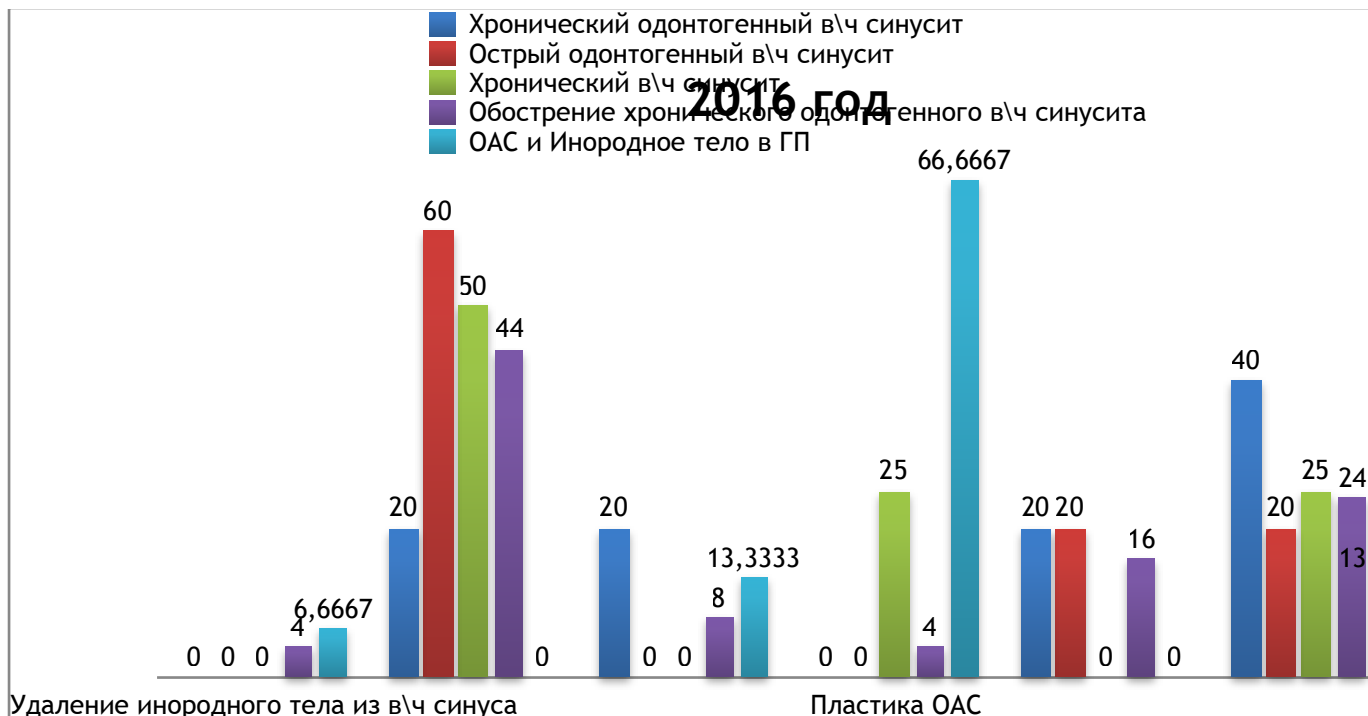
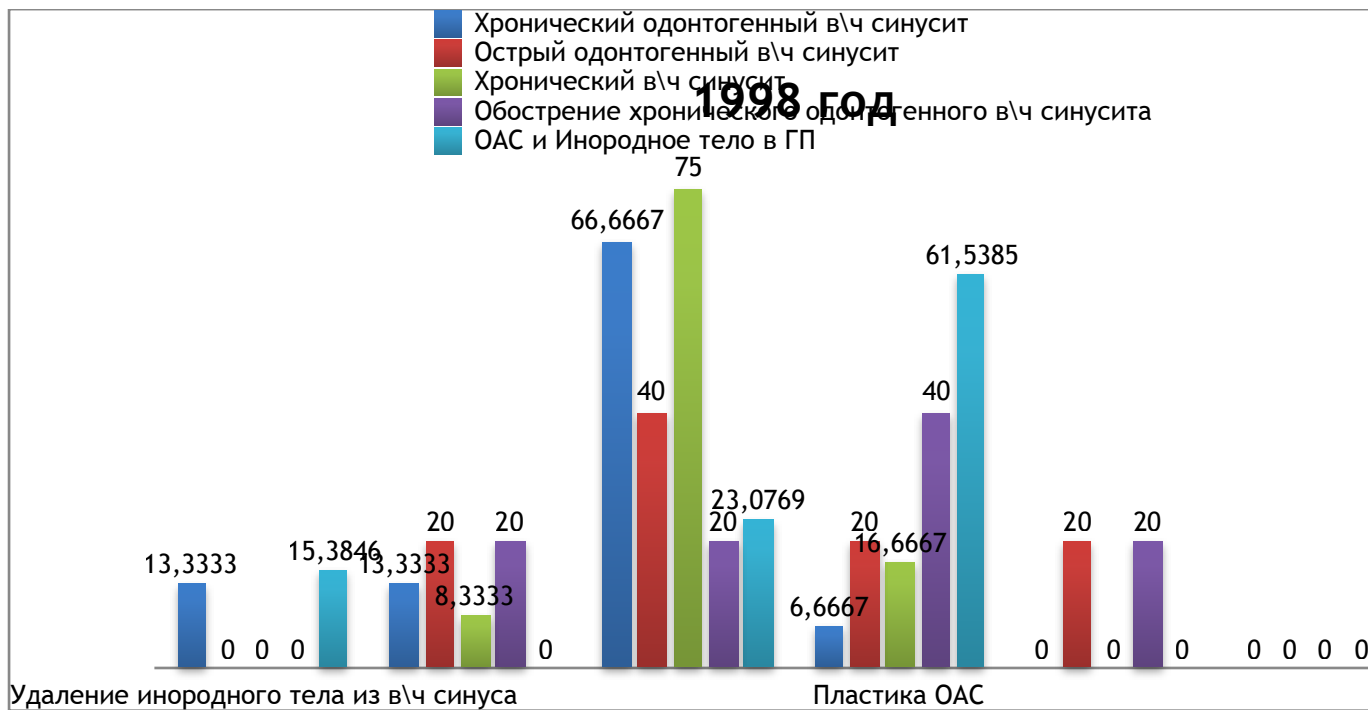
Диагноз	Методы лечения						
	Удаление инородного тела из в\ч синуса	Удаление причинных зубов	Максиллотомия радикальная	Пластика ОАС	Пункция в\ч синуса	Эндоскопическая операция	Всего
Хронический одонтогенный в\ч синусит	13,3	13,3	66,7	6,7	-	-	100,0
Острый одонтогенный в\ч синусит	-	20,0	40,0	20,0	20,0	-	100,0
Хронический в\ч синусит	-	8,3	75,0	16,7	-	-	100,0
Обострение хронического одонтогенного в\ч синусита	-	20,0	20,0	40,0	20,0	-	100,0
ОАС и Инородное тело в ГП	15,4	-	23,1	61,5	-	-	100,0
Итого	8,0	10,0	50,0	28,0	4,0	-	100,0

2016

Диагноз	Метод лечения						
	Удаление инородного тела из в\ч синуса	Удаление причинных зубов	Максиллотомия радикальная	Пластика ОАС	Пункция в\ч синуса	Эндоскопическая операция	Всего

Хронический одонтогенный в\ч синусит	-	20,0	20,0	-	20,0	40,0	100,0
Острый одонтогенный в\ч синусит	-	60,0	-	-	20,0	20,0	100,0
Хронический в\ч синусит	-	50,0	-	25,0	-	25,0	100,0
Обострение хронического одонтогенного в\ч синусита	4,0	44,0	8,0	4,0	16,0	24,0	100,0
ОАС и Инородное тело в ГП	6,7	-	13,3	66,7	-	13,3	100,0
Итого	3,4	33,9	8,5	20,3	11,9	22,0	100,0

Гистограмма 10



Вывод: в изученной совокупности, наибольшая доля пациентов в 1998 году получало лечение в виде радикальной гайморотомии (50%), пластика ороантрального сообщения применялась среди 28% пациентов.

При этом ни в одном из случаев лечение не проводилась эндоскопическая операция. Анализ совокупности позволяет отметить, что пострадавшие с хроническим одонтогенным верхнечелюстным синуситом в 66,7% случаев и с хроническим верхнечелюстным синуситом в 75% случаев подвергались радикальной гайморотомии, в то время как в случаях обострения хронического одонтогенного синусита и в образовании ороантрального сообщения с инородными телами, в 40% и 61,5% случаях соответственно проводилась пластика ороантрального сообщения. Удаление инородного тела из синуса также применялся у пациентов с ороантральным сообщением и инородными телами верхнечелюстного синуса(15,4%), а также при хроническом одонтогенном синусите(13,3%). Для лечения острого и обострившегося хронического одонтогенного синусита у пациентов изучаемой совокупности по 20% случаев применялось удаление причинных зубов и пункция верхнечелюстного синуса.

Также, в изученной совокупности, наибольшая доля пациентов в 2016 году получало лечение в виде радикальной гайморотомии (33,9%), эндоскопическая операция применялась среди 22% пациентов. При этом в 20,3% случаев лечение было в виде пластики ороантрального сообщения. Анализ совокупности позволяет отметить, что пострадавшие с хроническим одонтогенным верхнечелюстным синуситом в 40% случаев подвергались эндоскопической операции, в то время как в случаях хронического и острого одонтогенного синусита, в 20% случаях проводилась пункция верхнечелюстного синуса. Пластика ороантрального сообщения применялась у пациентов с ороантральным сообщением и инородными телами верхнечелюстного синуса(66,7%), а также при хроническом верхнечелюстном синусите(25%). Для лечения острого, обострившегося хронического одонтогенного и хронического синуситов у пациентов изучаемой совокупности 60%, 44%, 50% случаев соответственно применялось удаление причинных зубов.

Распределение пациентов получавших различные методы лечения по срокам их госпитализации(%):

1998

Метод лечения	Срок госпитализации			Всего
	До 7 дней	8-14 дней	Более 14 суток	
Удаление инородного тела из в\ч синуса	40,0	40,0	20,0	100,0
Удаление причинных зубов	50,0	50,0	-	100,0
Радикальная гайморотомия	16,0	64,0	20,0	100,0
Пластика ОАС	28,6	71,4	-	100,0
Пункция в\ч синуса	50,0	50,0	-	100,0
Эндоскопическая операция	-	-	-	-
Итого	26,0	62,0	12,0	100,0

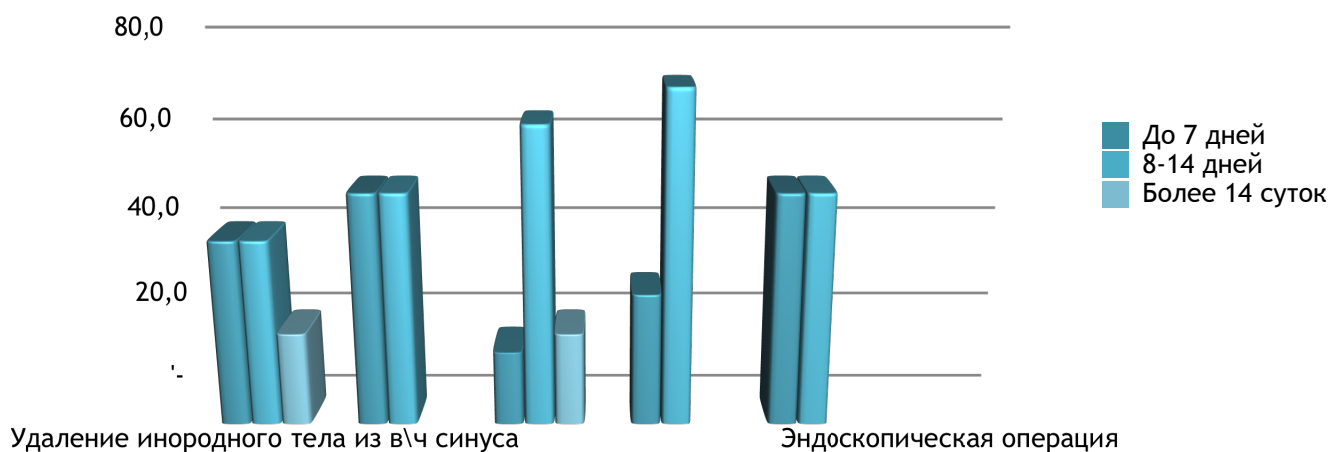
2016

Метод лечения	Срок госпитализации			Всего
	До 7 дней	8-14 дней	Более 14 суток	
Удаление инородного тела из в\ч синуса	50,0	-	50,0	100,0
Удаление причинных зубов	47,4	52,6	-	100,0
Радикальная гайморотомия	40,0	60,0	-	100,0
Пластика ОАС	53,8	38,5	7,7	100,0
Пункция в\ч синуса	42,9	57,1	-	100,0

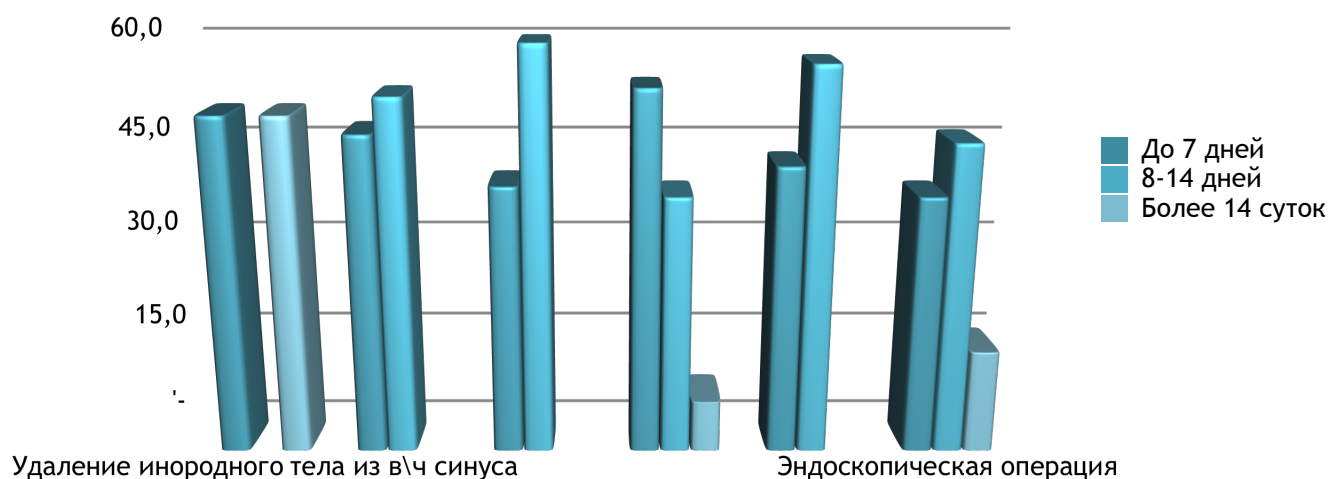
Эндоскопическая операция	38,5	46,2	15,4	100,0
Итого	45,8	47,5	6,8	100,0

Гистограмма 11

1998 год



2016 год



Вывод: в изучаемой совокупности, больные за 1998 год, получавшие лечение в виде удаления инородных тел их верхнечелюстного синуса преимущественно находились в стационаре сроком до 7 и с 7 до 14 суток(по 40%). Наибольшая доля потерпевших, получавших лечение в виде

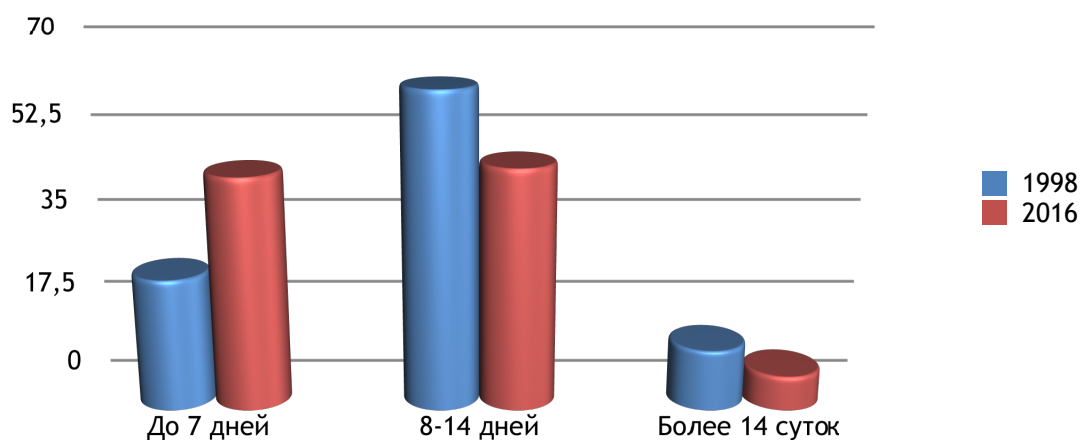
пластики ороантрального сообщения, провели в стационаре до 14 суток(71,4%). В случае тех пациентов, которым был оказан другой метод лечения, срок госпитализации варьирует в основном до 14 суток.

Связи с этим, в изучаемой совокупности, больные за 2016 год, получавшие лечение в виде удаления инородных тел их верхнечелюстного синуса преимущественно находились в стационаре сроком до 7 и с 7 до 14 суток(по 50%). Наибольшая доля потерпевших, получавших лечение в виде радикальной гайморотомии, провели в стационаре до 14 суток(60%). В случае тех пациентов, которым был оказан другой метод лечения, срок госпитализации варьирует до 14 суток преимущественно.

Распределение пациентов поступивших в разные года на отделение челюстно-лицевой хирургии по срокам их госпитализации(%)

Год госпитализации	Срок госпитализации			Всего
	До 7 дней	8-14 дней	Более 14 суток	
1998	26	62	12	100
2016	46	47	7	100

Гистограмма 12



Вывод: в ходе исследования было установлено, что в исследуемой группе в 1998 году было 26% пациентов, госпитализированных до 7 дней, в то время как в 2016 такой показатель составлял 46%. Количество пациентов, получавших лечение до двух недель в 1998 году, составлял 62%, как в 2016- 47%. В случае пациентов, которые находились на лечении в стационаре более 14 суток в 1998 году, было 12%, тогда как в 2016-7%. Необходимо отметить, что данные гистограммы 12, наглядно показывает, что в 2016 году сократились сроки госпитализации больных, что говорит об улучшении эффективности оказания лечения. (Гистограмма 12)

Заключение

Одонтогенный верхнечелюстной синусит, как и воспалительные заболевания других отделов челюстно-лицевой области составляют

большой объем патологий, являющихся причиной госпитализации в стационар. Лечебно-диагностический процесс, осуществляемый в отделениях челюстно-лицевой хирургии при лечебно-профилактических учреждениях, является объектом обсуждения во многих научных современных работах, направленные на усовершенствование методик ранней диагностики патологических процессов и разработку показаний к применению различных подходов к лечению конкретных нозологических единиц. Наилучший метод лечения одонтогенных верхнечелюстных синуситов и их осложнений, является объектом споров большого количества известных исследователей научного мира. Анализ работ, посвященных данной тематике, позволяет сделать вывод о том, что в настоящее время существует большое количество хирургических протоколов по проведению оперативного вмешательства на поврежденных областях челюстно-лицевой области с использованием эндоскопии. Во многих проведенных исследованиях предлагаются как авторские оперативные доступы и приемы, так и авторские классификации воспалений изучаемой локализации, служащие основанием к определенным показаниям к необходимому методу лечения. В отечественных работах, авторы представляют различные подходы к лечению одонтогенных верхнечелюстных синуситов в зависимости от характера воспаления в конкретных клинических ситуациях. Комплексные и индивидуальные подходы к диагностике и лечению синуситов верхней челюсти признается специалистами всего мира.

Таким образом, пострадавшие, госпитализированные с одонтогенными верхнечелюстными синуситами, подвергаются детальной диагностике в стационаре с использованием различных клинических и параклинических методов. Рентгенологический метод является ведущим методом в диагностике травм ЧЛЮ, осуществляемый с помощью передовых аппаратов, включая КЛКТ и МРТ. Современные методы

диагностики позволяют с большой вероятностью идентифицировать конкретные нозологические формы, которые имеются у пациентов. Комплексный подход к методам диагностики позволяют определить патологию и показания к требующему методу лечения.

В ходе данной работы было проведено тщательное анализирование научной медицинской литературы за последние года, включающие в себя публикации в медицинских журналах, независимые авторские работы, диссертации и многие учебные материалы иностранных и отечественных источников.

Для доказательства полученных результатов, помимо анализа медицинской литературы, было проведено собственное исследование выборки пациентов за 1998 и 2016 года, поступивших в СПб ГБУЗ «Городская многопрофильная больница № 2» с одонтогенным верхнечелюстным синуситом. При исследовании совокупности, была проведена группировка пациентов по изучаемым параметрам. Выводы были сформулированы в соответствии с поставленными задачами, основанные результатами статистической обработки.

Сравнительная оценка лечебных и диагностических процессов, проводимых в различных лечебно-профилактических учреждениях, изучаемая на основании научных работ практикующих специалистов в данной области на соответствующих медицинских базах, и хода лечебно-диагностических процессов, которые проводятся на базе СПб ГБУЗ «Городская многопрофильная больница № 2», позволяет утверждать о том, что на всех базах производятся схожие мероприятия, соответствующие принятыми алгоритмами на местах. Необходимость в комплексном обследовании, лечении и в индивидуальном подходе определения показаний к оперативному лечению признается ведущими специалистами.

Исследуя данную ситуацию диагностики и лечения пациентов с одонтогенными верхнечелюстными синуситами, отмечается, что по этой тематике до сих пор проводится огромное количество исследований, чье авторы ставят перед собой цель разработать методы раннего обнаружения воспаления верхнечелюстных пазух и улучшить методы лечения поступивших пациентов.

Большое количество работ зарубежных и отечественных авторов посвящены созданию комплексных хирургических мероприятий, направленных на обеспечение адекватных условий для восстановления целостности верхнечелюстного синуса при различной локализации и патологии.

Выводы.

1) Совместная работа специалистов челюстно-лицевой хирургии, хирургической стоматологии и отоларингологической хирургии меняет подход к лечению в сторону уменьшения радикализма (радикальная максиллотомия) путем увеличения числа функциональных методов лечения (эндоскопическая операция на верхнечелюстном синусе, ушивание лунки без радикальной максиллотомии) :

- наибольшая доля пациентов в 1998 году получала лечение в виде радикальной гайморотомии (50%);
- некоторая доля пациентов в 2016 году получала лечение в виде радикальной гайморотомии (33,9%), эндоскопическая операция применялась среди 22% пациентов.

2) Предыдущий вывод ведет к тому, что, в свою очередь, наблюдается тенденция к повышению эффективности данных методов в виде уменьшения сроков госпитализации пациентов с одонтогенным верхнечелюстным синуситом:

- 1998 году было 26% пациентов, госпитализированных до 7 дней, в то время как в 2016 такой показатель составлял 46%.
- Количество пациентов, получавших лечение до двух недель в 1998 году, составлял 62%, как в 2016- 47%.
- В случае пациентов, которые находились на лечении в стационаре более 14 суток в 1998 году, было 12%, тогда как в 2016-7%.
- Снижение среднего числа дней занятости койки в году: в 1998- 6,45 дней, в 2016- 3,31 дней.

- 3) Пластика ороназального сообщения стала самостоятельной операцией без вмешательства на верхнечелюстном синусе.

- 4) Изучение литературы, показало, что существует много вариантов методов лечения, иногда противоречащих друг другу, что говорит о необходимости совместной работы специалистов данной области и комбинированному подходу к тематике данной работы.

Список литературы

1. Арутюнян К.Э. Лечение больных с осложнениями, связанными с выведением пломбировочного материала в верхнечелюстной синус // Автореферат канд. диссер.– М., 2005. – 24с.
2. Афанасьев В. В, Хирургическая стоматология: учебник; под общ. ред. В. В. Афанасьева. - М. : ГЭОТАР-Медиа, 2010.
3. Балин С.П. Клиническая оперативная челюстно-лицевая хирургия -2005-574 с.
4. Бернадский Ю.И. Основы челюстно-лицевой хирургии и хирургической стоматологии.-3е изд., перераб. и доп. – М.:Медицинская литература, 2003.- 416 с.: ил.
5. Богатов А.И. Санация верхнечелюстного синуса при одонтогенных воспалительных процессах // Актуальные вопросы современной стоматологии. Самара, 2000. - С. 90-93.
6. Вернадский Ю.И., Заславский Н.И. Одонтогенные гаймориты,- М.: Медицина, 1968. 136с.
7. Голубева Г. И. Рентгенодиагностика одонтогенных поражений верхнечелюстных пазух // Актуал. вопр. рентгенологии, физиотерапии и функционал, диагностики в стоматологии: сб. статей / М.: 1988. - С. 1820.
8. Дунаевский В.А. Хирургическая стоматология. /Под ред. В.А. Дунаевского. М., Медицина, 1979.
9. Евдокимова А.И. Руководство по хирургической стоматологии. / Под ред. М., Медицина, 1972.
10. Заусаев В.И. Хирургическая стоматология. М., Медицина, 1981.

11. Качалова А. В. Использование эндоскопической техники для диагностики и проведения хирургических операций на верхнечелюстном синусе, автореф. дис. на соиск. учен. степ. канд. мед. наук, код спец. 14.00.21. 14.00.04-2008.
12. Кулаков А.А., Робустова Т.Г., Неробеев А.И. Хирургическая стоматология и челюстно-лицевая хирургия: национальное руководство, М.: ГЭОТАР-Медиа, 2010. 921 с.
13. Коваленко, И.П. Одонтогенный гайморит, вызванный введением пломбировочного материала в верхнечелюстную пазуху.
И.П.Коваленко. Молодые ученые– здравоохранению: Материалы 71–й межрегиональной научно-практической конференции студентов и молодых ученых с международным участием, посвященной 65-летию со дня Победы в Великой Отечественной войне.–Саратов, 2010.
14. Коваленко, И.П. Сравнительная характеристика различных оперативных вмешательств при инородных телах верхнечелюстных пазух, И.П.Коваленко, Аспирантские и докторантские чтения: Материалы научно-практической конференции молодых ученых в рамках первой Всероссийской недели науки с международным участием. Саратов, 2012.
15. Коваленко И.П., Мареев О.В., Лепилин А.В., Мареев Г.О. Основные закономерности строения лицевого скелета, приводящие к развитию осложнений эндодонтических вмешательств на верхней челюсти. Мир науки, культуры и образования.–2012.
16. Коваленко И.П., Мареев О.В., Лепилин А.В., Мареев Г.О. Анализ хирургических методик лечения одонтогенных верхнечелюстных синуситов, вызванных попаданием в пазуху инородных тел. Современные проблемы науки и образования. – 2012.

17. Козлов В.А., Каган И.И. Оперативная челюстно-лицевая хирургия и стоматология, М.: ГЭОТАР-Медиа, 2014. - 543с.
18. Козлов В.С. Новый метод и инструмент для хирургического вмешательства на верхнечелюстной пазухе как альтернатива операции Колдуэлла-Люка // Вестн. оториноларингол. 1997. - №4. - С. 8-12.
19. Кручинский Г.В., Филиппенко В.И. Одонтогенный верхнечелюстной синусит. Минск, 1991.
20. Кручинина И.Л., Лихачев А.Г. Синуситы в детском возрасте. М., 1989.
21. Лузина В.В., Смиренская Т.В., Мануилов О.Е. Ошибки в амбулаторной стоматологической практике при диагностике и лечении одонтогенного гайморита // Стоматология. – 1991. – № 4. – С. 53–54.
22. Лопатин А.С., Сысолятин С.П. Ринологические аспекты дентальной имплантации // Стоматология. 2009. - №1. - С.47-50.
23. Лузина В.В. Анализ отдаленных результатов лечения больных одонтогенным гайморитом / В.В. Лузина, О.Е. Мануйлова // Стоматология. – 1995.– № 1. – с. 41–42.
24. Мадай Д.Ю., Вебер В.Р., Гривков А.С., Барт В.А., Мадай О.Д., Гурин А.В., Никитина Е.А., Безуглая Т.О. Комплексный подход к оценке экспериментальных исследований , Международный журнал экспериментального образования. – 2013. – № 11-2. – С. 40-46;.
25. Робустова Т. Г. Одонтогенные воспалительные заболевания, Медицинская литература от издательства: Медицина: 2006.- 664 с ил.

26. Сабденалиев А.М. Диагностика и лечение одонтогенных гайморитов с применением эндоскопии // Проблемы стоматологии. 2002. - №2(16).-С. 28-29.
27. Севбитов Андрей Владимирович, Платонова Валентина Вениаминовна, Адмакин Олег Иванович "Стоматология. Введение в хирургическую стоматологию". Издательство: Феникс, 2015 г.
28. Соловьев М.М., Большаков О.П., Галецкий Д.В. «Гнойно-воспалительные заболевания головы и шеи». МЕДпресс.2012г с84-86.
29. Стручков В.И., Стручков Ю.В. Общая хирургия. М., Медицина,
30. Сукачев В.А. и др. Лечение перфораций и свищей верхнечелюстной пазухи. Метод. рекомендации. М., 1997.
31. Сысолятин С. П., Эндоскопия в хирургической стоматологии и челюстно-лицевой хирургии // Стоматология. 2006. - Т. 85.- № 4. - С. 69-72.
32. Шульман Ф.И. Острые и хронические верхнечелюстные синуситы, развившиеся после эндодонтического лечения зубов. // Материалы V Международной конференции челюстно-лицевых хирургов и стоматологов. Санкт-Петербург, 1999. -С.31.
33. Щипский А.В., Мухин П.Н. Способ пластики ороантрального сообщения васкуляризованным субэпителиальным небным лоскутом. Российский стоматологический журнал. 2010. -N 6.-С.37-38.
34. Nauman CH1, Chandler NP, Tong DC. Endodontic implications of the maxillary sinus: a review. Int Endod J. 2002 Feb;35(2):127-41.
35. López-Carriches C, López-Carriches I, Bryan RB. Odontogenic Sinusitis Caused by an Inflammation of a Dentigerous Cyst and Subsequent

Finding of a Fibrous Dysplasia. A Case Report. *Open Dent J.* 2016 Nov 30;10:647-655

36. Zirk M, Dreiseidler T, Pohl M, Rothamel D, Buller J, Peters F, Zöllner JE, Kreppel M. Odontogenic sinusitis maxillaris: A retrospective study of 121 cases with surgical intervention. *J Craniomaxillofac Surg.* 2017 Apr; 45(4):520-525
37. Magomedov MM, Khelminskaya NM, Goncharova AV, Starostina AE. The modern strategy for the treatment of the patients presenting with odontogenic maxillary sinusitis and the oroantral fistula. *Vestn Otorinolaringol.* 2015;80(2):75-80.