ФГОУ ВПО «Санкт–Петербургский государственный университет»
Медицинский факультет
Кафедра госпитальной терапии

Допускается к защите

Заведующий кафедрой:

Д.м.н., профессор Обрезан А.Г.

« »_____

ДИПЛОМНАЯ РАБОТА

НА ТЕМУ: Основные клинические и лабораторные показатели у пациентов перед проведением реконструктивной челюстно-лицевой операции.

Выполнил студент
Збаразский Станислав Сергеевич
Группа 11.С07-м
Научный руководитель
д.м.н. проф. Дерюгин Михаил Владимирович

Санкт–Петербург
2017

ОГЛАВЛЕНИЕ

СПИСОК СОКРАЩЕНИЙ 3

ВВЕДЕНИЕ 4

ГЛАВА 1. ОБЗОР ЛИТЕРАТУРЫ 6

1.1. Травмы мягких тканей челюстно-лицевой области. 6

1.2. Переломы челюстно-лицевой области 11

1.3. Новообразования челюстно-лицевой области. 15

1.4. Пластические операции на лице 20

1.5. Противопоказания к пластическим операциям 28

1.6. Геморрагические осложнения при травмах челюстно-лицевой области 29

ГЛАВА 2. МАТЕРИАЛЫ И МЕТОДЫ 33

ГЛАВА 3. 35

3.1. Анализ отчёта работы отделения ЧЛХ за 2015 г. 35

3.2. Анализ клинических и лабораторных показателей больных, поступивших в ЧЛХ стационар. 39

ЗАКЛЮЧЕНИЕ 47

ВЫВОДЫ 49

СПИСОК ЛИТЕРАТУРЫ..... 50

ПРИЛОЖЕНИЕ 55

Generating Table of Contents for Word Import ...

СПИСОК СОКРАЩЕНИЙ

АЛТ-аланинаминотрансфераза

ПХО- первичная хирургическая обработка

ПЖК- подкожно-жировая клетчатка

СОПР-Заболевания слизистой оболочки полости рта

СОЭ - скорость оседания эритроцитов

ЧЛХ-челюстно-лицевая хирургия

BiliT-общий билирубин

Hb - гемоглобин

PLT-тромбоциты

PT-протромбин

TP-общий белок

WBC-лейкоциты

ВВЕДЕНИЕ

Актуальность исследования

Челюстно-лицевая хирургия - одно из значимых направлений медицины. В настоящее время основными направлениями в челюстно-лицевой хирургии являются воспалительные заболевания мягких и твёрдых тканей лица, травмы лица и шеи, переломы костей челюстно-лицевой области, новообразования, врождённые и приобретённые дефекты лицевого отдела головы [Афанасьев, В.В. и др.2016; Лепилин А. В. и др., 2013; Дурново Е.А. и др.2013; Лесных Н. И. и др.2012].

Всё более значительным и частым в жизни человека становится травматизм области лица и шеи [Копецкий И.С. и др.,2010; Бабкина Т. М. Демидова Е. А.,2013; Гунько В. И., Худайбергенов Г. Г., 2008]. По данным «Федеральной службы государственной статистики» в России в 2014 году от переломов черепа и лицевых костей пострадало 132,7 тысяч человек [http://www.gks.ru/free_doc/doc_2015/zdrav15.pdf].

Соответствовать идеалам красоты стремятся всё больше мужчин и женщин, поэтому настоящее время неуклонно растёт проведение пластических операций в челюстно-лицевой области. Международное Общество Эстетической и Пластической хирургии (ISAPS) предоставило данные, что за 2015 год в мире было проведено 3969137 пластических операций на лице [ISAPS Global Statistics 2015]. Самая частая пластическая операция в мире – блефаропластика (1264702 операций в год). За помощью челюстно-лицевых хирургов обращаются пациенты всех возрастов [Афанасьев, В.В.,2010; Брагина В.Г., Горбатова Л. Н.,2014].

Однако, в некоторых случаях, лечение травм и заболеваний челюстно-лицевой области заканчивается для пациентов трагически. В доступной литературе мы не обнаружили источников и материалов, где бы проводился детальный анализ неблагоприятных исходов лечения.

Цель исследования:

Изучить результаты работы отделения челюстно-лицевой хирургии больницы № 15 Красносельского района Санкт-Петербурга за 2015 год, определить структуру заболеваний и травм в области лица и шеи, и выделить пациентов с наибольшим риском неблагоприятного исхода.

Задачи исследования:

1. По результатам анализа работы отделения челюстно-лицевой хирургии в 2015 г., определить основные причины госпитализации и летальности.

2. Изучить состояние больных при поступлении в стационар и сопутствующую патологию, с целью выделения пациентов повышенного риска.

3. Провести детальный анализ медицинской документации пациентов с факторами риска неблагоприятных исходов - с

массивным кровотечением и больных – носителей гепатитов В,С, ВИЧ-инфекции.

ГЛАВА 1. ОБЗОР ЛИТЕРАТУРЫ

Все заболевания и поражения челюстно-лицевой области и шеи можно условно объединить по причинному фактору на: травмы челюстно-лицевой области с повреждением костей лицевого скелета и без таковых; неопластический процесс: доброкачественный и злокачественный; воспалительные процессы и др. [Гуйтер О. С. и др.,2015].

1.1.Травмы мягких тканей челюстно-лицевой области.

Классификация повреждений мягких тканей челюстно-лицевой области:

I группа. Изолированные повреждения мягких тканей лица:

- без нарушения целостности кожных покровов или СОПР (ушибы);
- с нарушением целостности кожных покровов лица или слизистой оболочки (ссадины, раны).

II группа. Сочетанные повреждения мягких тканей лица и костей лицевого черепа (с нарушением целостности кожи лица и слизистой оболочки или без такового) [Самедов Т.И.,2013; Мадай Д.Ю.,2007].

В зависимости от силы удара, вида травмирующего агента и локализации повреждения возможны ушибы. Появляются при слабом ударе по лицу предметом с тупой поверхностью, при этом происходит повреждение ПЖК, связок и мышц без разрыва кожных покровов. В конечном итоге образуется кровоизлияние и посттравматический отёк. Сроки лечения - 12-14 суток. Ссадины появляются, когда происходит нарушение целостности поверхностных слоёв кожи и не возникает необходимость в наложении швов. Чаще всего их можно наблюдать в подбородочной области, в области скуловой кости, носа и лба. Раны возникают при повреждении кожных покровов при направленном ударе острым или тупым предметом с усилием, при котором происходит нарушение целостности кожи [Мадай, Д.Ю. и др.,2011; Брайловская Т.В. ,Шувалова Т.В.,2008].

Раны бывают:

- поверхностными (повреждается кожа и ПЖК);
- глубокими (с поражением мышц, сосудов и нервов);
- проникающими в полости (носа, рта, придаточных пазух);
- с дефектом или без дефекта тканей;
- с повреждением (или без) костной ткани;
- резаная, колотая, рубленая, рваная, рвано-ушибленная, укушенная (зависит от вида и формы ранящего предмета и характера повреждения тканей) [Афанасьев В. В. и др.,2016].

На рисунке № 1 и 2 представлены различные виды ран.

Рисунок №1.

Рана нижней губы с повреждением мышцы до проведения ПХО.

Рисунок №2.

Резаная рана лица после ПХО и наложения швов.

Лечение травм мягких тканей лица.

На догоспитальном этапе необходимо предупредить инфицирование раны и кровотечение из мелких сосудов. При одновременном повреждении кости накладывается транспортная иммобилизация и асептическая повязка [Афанасьев В. В. и др.,2016].

В поликлинике лечение включает:

При ушибах: холод в первые двое суток, затем - тепло для рассасывания гематомы. При ссадинах: обработка антисептиком, заживает под корочкой. Резаные, колотые, рваные, ушибленные, укушенные раны: проводится ПХО раны.

ПХО - это комплекс мероприятий, направленный на скорейшее и без осложнений заживление раны. ПХО должна быть радикальной, одномоментной и окончательной.

Этапы первичной хирургической обработки.

ПХО раны необходимо проводить до появления клинических признаков раневой инфекции. Первичная хирургическая обработка раны, произведенная до истечения 24 ч. после ранения, называется ранней, между 24 и 48 ч. после ранения – первично отсроченной (осуществляется для профилактики раневой инфекции и создания наиболее благоприятных условий для заживления раны), а проведенная после 48 ч - первично-поздней (проводится при позднем обращении больного). Повторная хирургическая обработка ран проводится для ликвидации раневой инфекции [Петров С.В.,2014].

Во время вторичной хирургической обработки проводится иссечение стенок гнойной раны. Если невозможно вскрыть карманы и рассечь рану осуществляется выборочное иссечение нежизнеспособных тканей (частичная хирургическая обработка гнойной раны) [Chetter IC, 2016;Гуманенко Е.К.,2012].

Лечение больного в стационаре.

Показания к лечению: рубленая, ушибленная, рваная и укушенная раны, сочетанные с повреждением костей, требующие проведения пластических операций с перемещением лоскутов. В отделении проводится клиническое, рентгенологическое и лабораторное обследование больного. Также необходима консультация анестезиолога для подготовки больного к операции. ПХО раны предусматривает проведение одномоментной первично восстановительной операции, широкое применение первичной и ранней отсроченной кожной пластики, восстановительные операции на сосудах и нервах. Если же удаётся

выполнить радикальную первичную хирургическую обработку, то рана может быть зашита наглухо. При лечении обширных размозжённых, загрязнённых и инфицированных ран не всегда удаётся произвести радикальную ПХО раны, и поэтому рационально в течение нескольких дней проводить общую антимикробную терапию и местное лечение ран. Если на 3-5 суток после ПХО острые воспалительные явления значительно стихнут, на рану может быть наложен первично отсроченный шов. Если стихание воспаления происходит медленно, то ушивание раны откладывают на несколько дней до появления первых грануляций, отторжения некротических тканей и прекращения образования гноя. Швы, которые наложены на очистившуюся рану на 6-7 сутки после первичной хирургической обработки, называют поздними первичными швами.

Поздние вторичные швы накладывают через 3-4 недели после ПХО раны. При образовании в ране рубцовой ткани, наносящей препятствие сближению её краёв, необходимо мобилизировать ткани, окружающие рану, и иссечь полоску кожи по краям раны шириной 1-2 мм.
При зашивании ран на боковой поверхности лица, в поднижнечелюстной области, проникающих ран для обеспечения оттока экссудата следует вводить дренажи в виде резиновой полоски. Обязательно накладывают наружные послойные швы с целью создания контакта стенок раны на всём протяжении и вводят дренажи для оттока раневого отделяемого [Александров Н.М. и др.,1986; Афанасьев В. В. и др.,2016].

Для профилактики развития столбняка больным обязательно вводят противостолбнячную сыворотку.

В послеоперационном периоде проводят лечение, направленное на предупреждение инфекции и борьбу с ней, повышение иммунных сил организма, антибактериальную терапию. Для достижения положительного эффекта в лечении используются антибиотики и другие медикаментозные препараты с учётом характера микрофлоры. Физиотерапевтическое

лечение применяется во всех фазах раневого процесса для борьбы с инфекцией, а также для стимуляции репаративных процессов. Для дальнейшей стимуляции репарации терапия проводится в поликлинике [Афанасьев В. В. и др.,2016].

1.2. Переломы челюстно-лицевой области

Травма костей лица и черепа – одна из самых распространённых травм среди населения России. По данным «федеральной службы государственной статистики» в Российской Федерации за 2014 год от переломов черепа и лицевых костей пострадали 132,7 тысяч человек. На 100 тысяч населения 90,8 человек страдают от этого вида патологии. [http://www.gks.ru/free_doc/doc_2015/zdrav15.pdf; Дурново Е.А. и др.,2013].

Для восстановления целостности кости выполняют остеосинтез челюстно-лицевой области. По практическим требованиям разделяют: открытый и закрытый, очаговый и внеочаговый.

Открытый остеосинтез - иммобилизацию отломков проводят с рассечением мягких тканей и обнажением концов отломков в области перелома. Во время выполнения открытого остеосинтеза можно наиболее точно сопоставить отломки, и если необходимо удалить свободно лежащие костные отломки, устранить интерпонированные между отломками мягкие ткани (мышцы, жировая клетчатка и фасция) [Прохватилов, Г.И и др.,2009; Афанасьев В. В. и др.,2010]. У открытого остеосинтеза есть недостатки:

-отслаивание мягких тканей от кости (в том числе, надкостницы), ухудшает условия для проведения неосложнённого остеогенеза;

-появление послеоперационных рубцов на коже лица, возможный парез мимической мышц и при образовании лигатурных свищей или другой воспалительной реакции;

- необходимость повторного оперативного вмешательства для удаления скрепляющего приспособления;

-большой риск инфицирования раны [Малышев, В.А., 2005; Афанасьев В. В. и др.,2010].

Закрытый остеосинтез – закрепление костных отломков производят без рассечения мягких тканей в области перелома. При данном виде остеосинтеза мягкие ткани в области перелома от кости не отслаивают, а поэтому нарушение тканевой микроциркуляции дополнительно не происходит. Хороший метод, так как не имеет осложнений, подобных открытому остеосинтезу, но в ряде случаев вправление отломков, которые сместились, и выполнение самого вмешательства без визуального контроля бывает затруднено [Афанасьев В. В. и др.,2010].

Очаговый остеосинтез - специальными средствами скрепляют костные отломки через зону перелома.

При внеочаговом остеосинтезе устройства, которые производят фиксацию отломков, находятся вне щели перелома или пересекают её над неповрежденными покровными тканями - слизистой оболочкой и кожей (окружающий шов, внеротовые аппараты) [Кулаков А.А и др. 2010].

В хирургической практике встречаются комбинации вариантов остеосинтеза: открытый очаговый, закрытый очаговый, закрытый внеочаговый, открытый внеочаговый [Бернадский, Ю.И.,2006].

На рисунке № 3 показан вариант иммобилизации отломков нижней челюсти с помощью костного шва.

Рисунок № 3.

Варианты иммобилизации отломков нижней челюсти с помощью костного шва [Афанасьев В.В., Останин А.А., 2016].

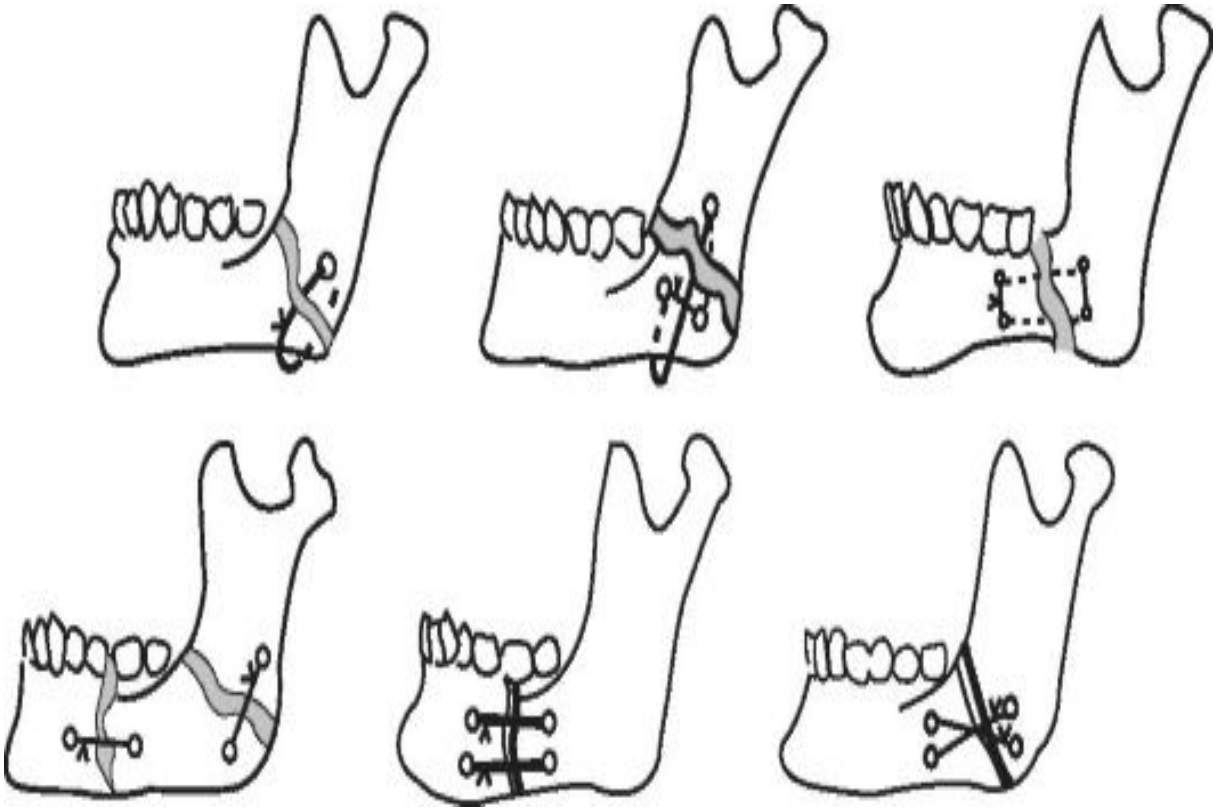

Консервативные методы иммобилизации отломков челюстей.

Лечение больных с переломами челюстей заключается в репозиции и иммобилизации отломков челюстей, медикаментозного лечения и физиотерапии.

Репозиция - сопоставление или перемещение отломков костей лицевого скелета в правильное положение. При условии, если сместившиеся отломки сопоставить одномоментно не удаётся, их репозицию производят постепенно, в течение нескольких суток при помощи эластического вытяжения.

Иммобилизация - это закрепление отломков в правильном положении на срок, необходимый для их сращения, то есть до образования костной мозоли. В среднем этот срок составляет 4-5 недель для неосложненного течения заживления перелома верхней челюсти и одностороннего перелома нижней челюсти. Если возникает двусторонний перелом нижней челюсти, то сроки иммобилизации могут увеличиваться до 5-6 недель [Мадай Д.Ю.,2007; Афанасьев В. В. и др., 2016; Шишманян Д.Б.,2015].

Медикаментозное и физиотерапевтическое лечение необходимо для профилактики развития осложнений в период консолидации отломков (антибактериальные, противовоспалительные, антигистаминные препараты; медикаменты, улучшающие реологические свойства крови и тканевую микроциркуляцию, иммуностимуляторы, препараты, оптимизирующие остеогенез) [Кулаков А.А и др. 2010].

Кроме того, в обязательном порядке решается вопрос о целесообразности сохранения зубов в щели перелома и необходимости проведения лечебных мероприятий по отношению к этим зубам. Для этого используется гладкая шина-скоба (Рисунок №4).

Рисунок № 4.

Гладкая шина-скоба

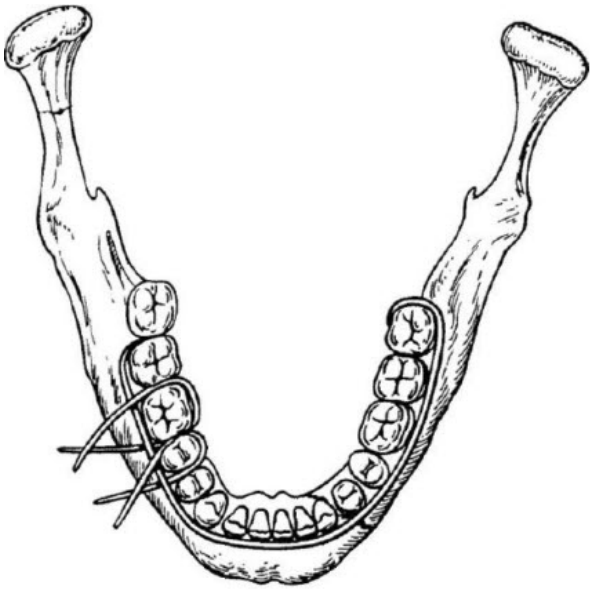

Для использования гладкой шины-скобы необходимо условие - не менее четырех, а на меньшем - не менее 2 устойчивых зубов [Афанасьев В. В. и др., 2016].

1.3.Новообразования челюстно-лицевой области.

Классификация опухолей челюстно-лицевой области.

По классификации Всемирной организации здравоохранения деление всех опухолей производится по их клиническому признаку: на доброкачественные и злокачественные. По гистогенезу опухоли разделяют на следующие группы:

I - эпителиальные опухоли;

II - опухоли мягких тканей;

III - опухоли костей и хрящей;

IV - опухоли лимфоидной и кроветворной системы;

V - опухоли смешанного генеза;

VI - вторичные опухоли;

VII - неклассифицируемые опухоли;

VIII - опухолеподобные состояния.

[Гарин А.М., Трапезников Н.Н.,1986].

Классификация опухолей челюстно-лицевой области по локализации:

- опухоли кожи лица;
- опухоли нижней челюсти;
- опухоли нижней губы;
- опухоли верхней челюсти;
- опухоли верхней губы;
- опухоли слюнных желез;
- опухоли слизистой оболочки полости рта;
- опухоли языка

[Федяев И. М. и др.,2000].

Принципы диагностики неопластических образований челюстно-лицевой области.

Диагностика злокачественных неоплазий области лица и шеи предусматривает характеристику распространенности первичного опухолевого очага (Т), наличие или отсутствие регионарных (N) и отдаленных (М) метастазов. Кроме того, необходимо получить данные о морфологической картине новообразования.

В настоящее время различают следующие уровни диагностики злокачественных опухолей: сверхранняя, ранняя, своевременная, поздняя.

Распознавание злокачественных опухолей связано со стадийностью развития новообразований, динамикой роста, локализацией, местными и общими проявлениями.

Сверхранняя диагностика - это пренатальное распознавание опухоли (облигатные предраковые процессы - пигментная ксеродерма, болезнь Боуэна, эритроплазия Кейра). Основной метод диагностики связан с анализом хромосомного состава клетки, т.е. с установлением генетического маркёра заболевания.

Ранняя диагностика злокачественных опухолей относится к начальным стадиям процесса, когда уже произошла трансформация нормальной клетки в злокачественную и началось размножение опухолевых элементов. Чаще всего ранняя диагностика возможна при опухолях эпителиального происхождения. Сначала рост идёт внутри эпителиальной ткани, не вовлекая базальную мембрану, которая отделяет опухолевый комплекс от подлежащей ткани. Это рак на месте (рак insitu) который верифицируется морфологически. В эту фазу опухоль не дает метастазов и больной может быть вылечен навсегда. Своевременная диагностика - это обнаружение неопластического образования при его

распространённости, соответствующей T1-2, N0, M0. В этой стадии прогноз относительно благоприятен и определяет потенциал радикального лечения вследствие относительно небольшой первичной опухоли и отсутствия регионарных и отдалённых метастазов.

Поздняя диагностика, она же несвоевременная, - это обнаружение злокачественного новообразования, соответствующего по распространённости ТЗ-4 в сочетании с регионарным метастазированием (N1, 2, 3), либо в более меньшей распространённости, но с отдалёнными метастазами (M1). Прогноз у такой группы больных часто бывает неблагоприятен из-за сложности или невозможности лечения радикальным способом. Позитивные результаты в лечении злокачественных опухолей связаны с улучшением ранней диагностики. Для решения этой задачи профилактические осмотры, санитарно-просветительскую работу среди населения и повышение профессионального уровня медработников [Федяев И. М.и др.,2000].

Методы лечения опухолей челюстно-лицевой области.

Существуют следующие методы лечения новообразований: хирургический; лучевой; лекарственный (химиотерапия).

Лучевой метод и химиотерапия могут быть объединены в понятие **"консервативная терапия".** Доброкачественные новообразования подвергаются в основном хирургическому лечению, принцип которого заключается в полном удалении опухолевого узла с покрывающей его оболочкой (экскохлеация, вылущивание). Хирургическая техника и сложность её выбора при удалении подобных новообразований в основном связана с локализацией. Некоторые доброкачественные опухоли могут быть излечены с помощью лучевой терапии (гемангиомы век) [Adler P., 1996].

При лечении злокачественных новообразований отдаленные результаты этой категории больных в целом неудовлетворительны. В первую очередь, такое положение обусловливается особенностями и закономерностями роста злокачественной опухоли: способность к постоянному, относительно автономному, инфильтрирующему росту и метастазированию практически в любые ткани организма, где неопластические клетки становятся источниками новых очагов роста опухоли. Эти характеристики злокачественных опухолей и определяют противоопухолевую терапию - её стремление к полному удалению первичного очага в пределах здоровых тканей, устранению метастазов, уменьшение вероятности возобновления опухолевого роста.

Хирургическое лечение новообразований челюстно-лицевой области.

Хирургический метод лечения злокачественных неоплазий относится к основным методам лечения. В хирургии рака лежат два основных принципа -абластика и антибластика. Абластика - способ оперирования, при котором удаляют все опухолевые клетки в пределах здоровых тканей. На данный момент ,в наше время, абластичное оперирование возможно в 100% только при раке in situ, в 80% при злокачественных опухолях, соответствующих по распространенности T1-2, N0 , M0 . При большей распространенности этот процент уменьшается.

Антибластика - меры, направленные на уничтожение в ране оставшихся клеток злокачественной опухоли [Давыдов М. И и др.,2010]. У пациентов со злокачественной опухолью, вышедшей за пределы основного очага (T, 3) нельзя исключить пребывание раковых клеток в лимфатических и венозных сосудах, на поверхности тканей вблизи пораженного очага или метастаза. Кроме мер абластики, просто необходимо предпринимать и меры антибластики, т.е. стараться снизить рассеивание опухолевых клеток в ране, чтобы можно было их

обезвреживать. Этой цели служат следующие мероприятия: раннее и тщательное лигирование венозных сосудов, в том числе и небольших, отводящих кровь от опухоли; обкладывание пораженного органа марлевыми салфетками, частая смена инструментов и перчаток; применение электроножа и электрокоагуляции; одноразовое использование салфеток. Из химических средств можно рекомендовать ацетон, этиловый спирт, сулема, эфир, химиопрепараты с цитостатистическим действие малоэффективны. Большое значение имеет предоперационное облучение, снижающее биологическую активность и жизнеспособность опухолевых клеток. Различают следующие хирургические вмешательства по поводу злокачественных опухолей:

1. Радикальные операции - это операции, которые удовлетворяют принципам абластики и антибластики;

2. Паллиативные и симптоматические операции - не удовлетворяют принципам абластики и антибластики.

Радикальные операции - обычные операции, при которых удаляют первичную опухоль и ближайшие к ней зоны возможного регионарного метастатического поражения.

Паллиативные операции направлены на устранения осложнений, которые вызываются первичной опухолью при наличии у пациентов отдаленных метастазов или нерезектабельных регионарных метастазов. Больному можно провести операцию на первичном очаге с послеоперационной лучевой или химиотерапией [Homer JJ, Fardy MJ.2016; Федяев И. М., и др., 2000].

Симптоматические оперативные вмешательства направлены на устранение угрожающего жизни больного симптома при далеко зашедшем опухолевом процессе [Федяев И. М., и др., 2000].

1.4.Пластические операции на лице.

Повреждения головы и челюстно-лицевой области являются довольно сложными для функционального и косметического восстановления. Высокий уровень травматических повреждений и онкопатологии предопределяют большую потребность пластической хирургии. Также возрос интерес населения к выполнению пластических и косметических операций. Всего за 2015 год во всём мире было проведено 3969147 пластических операций на лице.

Классификация дефектов и деформаций челюстно-лицевой области.

По этиологии и патогенезу.

- Врожденные дефекты и деформации:

а) Дефекты губ и неба (односторонние, двусторонние, центральные, сквозные, несквозные, скрытые, частичные, полные).

б) расщелины лица, носа (макростомия, микростомия, макротия, анотия).

в) деформации носа и челюстей (макрогнатия, микрогения, прогения, открытый прикус).

- Приобретенные дефекты и деформации:

а) травма (бытовая, производственная, спортивная и др.)

б) одонтогенная и неодонтогенная инфекция (специфическая, неспецифичная).

в) возрастные деформации кожи лица.

По характеру пораженных тканей и локализации:

- Мягкие ткани лица.
- Твердые ткани лица (хрящи и кости).
- Комбинированные поражения.

По характеру нарушения функций:

- нарушение или ограничение дыхательной функции,функции жевания, глотания, открывания рта
- нарушения мимики
- нарушение функции ,которое ведёт к косметическим дефектам.

Планирование восстановительно-реконструктивной операции.

Перед пластической операцией проводится анализ дефекта и планирование всех этапов операции. Выясняются возможные осложнения и возможные пути их предупреждения и лечения.

При установлении сроков проведения операции руководствуются следующими положениями:

1. Операция обязательная, неотложная пожизненным показанием (дефекты костей мозгового черепа, мягких тканей боковых поверхностей шеи с оголением сосудистых и нервных пучков).

2. Операция необходима по функциональным и эстетическим показаниям, но может быть отложена на некоторое время.

3. Операция не обязательна и может быть методом выбора.

[В.К.Гостищев,2015;Мураев А. А. и др.,2013].

Существуют различные виды пластических операций в зависимости от времени их выполнения:

-Первичная пластическая операция

-Отсроченная первичная пластика

-Ранняя пластика

-Поздняя пластика [Р. Меррель и др. 2007; Соколов В.Н., Аветиков Д.С.,2009 г.].

Первичная пластика выполняется при свежей ране. Отсроченная первичная пластика проводится на 8–12 день после ранения, если рана освобождена от некротизированных тканей. Ранняя вторичная пластика выполняется после устранения воспалительного процесса в сроки от 1 до 3 месяцев после ранения. Главным образом это местнопластические операции с удалением рубцов, пластика встречными треугольными лоскутами, лоскутами на ножках. Может пересаживаться свободная кожа. Поздняя пластика выполняется через 3–6 месяцев. Используется пластика местными тканями, филатовским стеблем, свободная пересадка кожи и сложных трансплантатов на микрососудистых анастомозах [Соколов В.Н., Аветиков Д.С.,2009 г.].

В арсенале хирургов несколько видов кожной пластики.

Свободная кожная пластика имеет богатую историю. В 1869 г. Дж.Л. Реверден (J.L.Reverden) впервые перенёс несколько маленьких кусочков кожи на незаживающую гранулирующую поверхность в области локтя. Впоследствии С. Шкляровский (1870), А.С. Яценко (1871).

М.С. Янович-Чаинский (1871), а также Дж.С. Дэвис (J.S.Davis, 1917) разработали и сделали более современной пересадку кожи мелкими кусочками на гранулирующие поверхности ран.

Способ Яценко-Ревердена.

Под местным обезболиванием скальпелем или бритвой срезают мелкие трансплантаты (тонкий слой эпидермиса) диаметром 0,3-0,5 см с наружной поверхности бедра, предплечья или передней брюшной стенки и переносят черепицеобразно на рану. Затем на рану с трансплантатами накладывают повязку с индифферентным жиром (вазелиновым маслом) на

8-10 сут. Метод применяют редко в связи с быстрым разрушением эпидермиса.

Способ Тирша.

Острым ножом или бритвой отсекают полосы эпителия до верхушек мальпигиева слоя шириной 2-3 см и длиной 4-5 см. Трансплантаты лучше формировать на передней поверхности бедра. Широкими эпидермальными полосками кожи прикрывают поверхность дефекта и на 6-10-е сутки накладывают асептическую повязку. Этот метод позволяет добиться хороших отдалённых результатов. Он более приемлем для лечения длительно незаживающих ран и трофических язв.

Способ Яновича-Чаинского-Дэвиса.

Кожные трансплантаты подготавливают так, чтобы они содержали все слои, потому как полнослойные трансплантаты не подвергаются аутолизу и не смещаются. Кусочки кожи укладывают в шахматном порядке на гранулирующую поверхность на расстоянии 2,5-5 мм один от другого.

Способ Лоусона-Краузе.

Трансплантат больших размеров, выкроенный во всю толщу кожи, переносят на гранулирующую поверхность и фиксируют отдельными швами к краям дефекта. Недостатки метода: трансплантат, взятый во всю толщу кожи, хуже приживается; большие размеры лоскута создают трудности закрытия донорского участка.

С появлением в клинической практике дерматома появилась возможность брать лоскут любой площади и толщины. В нынешнее время используют ручные и электродерматомы, с их помощью одноэтапно можно покрыть обширные кожные дефекты (площадью охватываемой поверхности до 2000 см^2).

С использованием дерматома удаётся получить длинные расщеплённые кожные лоскуты, состоящие из эпидермиса и части собственно кожи. Трансплантат берут под наркозом. На полученный расщеплённый тонкий лоскут специальным аппаратом наносят в шахматном порядке сквозные разрезы определённой длины. При растягивании такого трансплантата можно получить поверхность с площадью, в 3-6 раз превышающей его первоначальные размеры. Сетчатые аутотрансплантаты имеют широкое применение при закрытии обширных ран [Пшениснов К.П.,2010; В.К.Гостищев,2015; Кардаш А. М. и др.,2011].

Несвободная кожная пластика.

Несвободная кожная пластика – это формирование лоскута кожи и подкожной клетчатки, сохраняющего связь с материнской тканью через питающую ножку. Ножка лоскута должна быть достаточно широкой, чтобы обеспечить его хорошее кровоснабжение. Ножку нельзя сдавливать повязкой, а при перемещении лоскута следует избегать перекрута ножки вокруг продольной оси.

Регионарную кожную пластику выполняют путём перемещения окружающих тканей.

-В некоторых случаях после выполнения мобилизации окружающих тканей дефект кожи можно ушить обычным способом.

-Послабляющие разрезы, проведённые на расстоянии нескольких сантиметров от краёв дефекта, позволяют сблизить края раны и наложить швы.

-Z-образную пластику выполняют при деформации кожи грубыми рубцами для восстановления нормальных соотношений частей тела, изменённых рубцовыми сращениями. После удаления рубцовых тканей выкраивают и перемещают кожные лоскуты.

-Вращающийся языкообразный кожный лоскут выкраивают на участке здоровой кожи рядом с дефектом и, перемещая его, закрывают дефект (например, пластика носа по индийскому методу). Донорский участок закрывают свободным кожным лоскутом или ушивают обычным способом.

Пластику перемещением лоскута с отдалённых участков тела применяют в случаях, когда в окружности дефекта нет тканей, подходящих для формирования лоскута.

Прямую пересадку кожного лоскута с отдалённых участков тела используют, если предоставляется возможность близко сопоставить донорский участок и место дефекта, т.е. произвести одномоментное закрытие дефекта - итальянский метод. На рисунке № 5 и 6 представлены различные варианты костной пластики.

Рисунок № 5.

Варианты закрытия дефектов кожи.

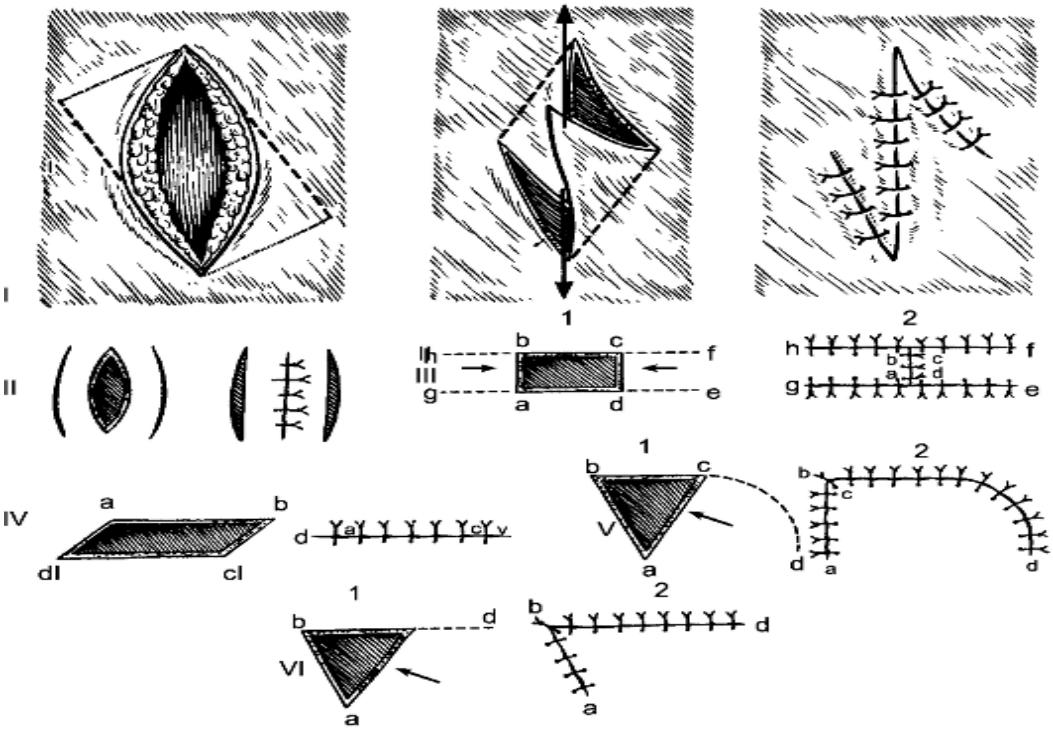

Мостовидную пластику, рекомендованную Н.В. Склифосовским, используют для пластики кожных дефектов пальцев, кисти, предплечья. Донорским участком может быть кожный лоскут на животе, в области предплечья. В области донорского участка проводят два параллельных разреза, между ними мобилизуют участок кожи - создают «мостик», под который помещают повреждённый фрагмент конечности (палец, предплечье) так, чтобы отслоённый лоскут покрывал дефект. Лоскут пришивают к ране. Приживление, как и при итальянском методе, наступает на 10-15-е сутки. В эти сроки можно отсечь лоскут от питающей ножки.

Рисунок № 6.

Пластика кожным лоскутом на ножке индийским (а) и итальянским (б, в) методами.

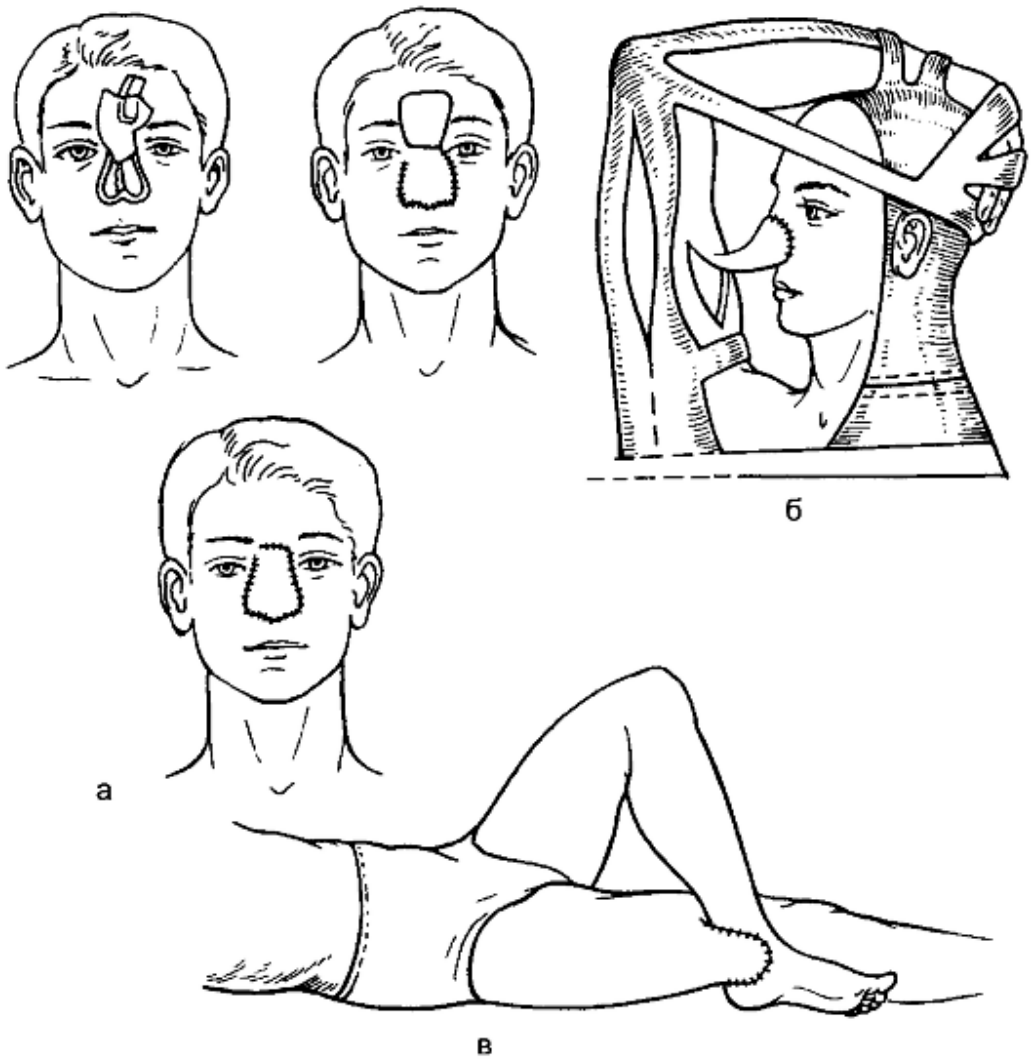

Пластика мигрирующим лоскутом - это формирование лоскута в отдалённых частях тела, постепенно его перемещают ближе к дефекту ткани.

Формирование стебельчатого лоскута идёт за счёт сшивания краёв кожного лоскута между собой с образованием трубчатого стебля в виде рукоятки чемодана - «филатовский стебель». На передней поверхности живота проводят два параллельных разреза (1) до мышечной фасции (длина кожных разрезов зависит от величины дефекта), края кожно-жирового лоскута сшивают (2), а на место взятия лоскута накладывают швы (3, 4). Отношение длины кожного стебля к ширине составляет не более 3:1. Через 10-14 дней в стебель прорастают кровеносные сосуды,

спустя 4 недели конец стебля отсекают, подшивают к руке (5, 6) и через 10-14 дней вшивают в место дефекта (7, 8).

Рисунок № 7.

Кожная пластика трубчатым кожным лоскутом («филатовский стебель»).

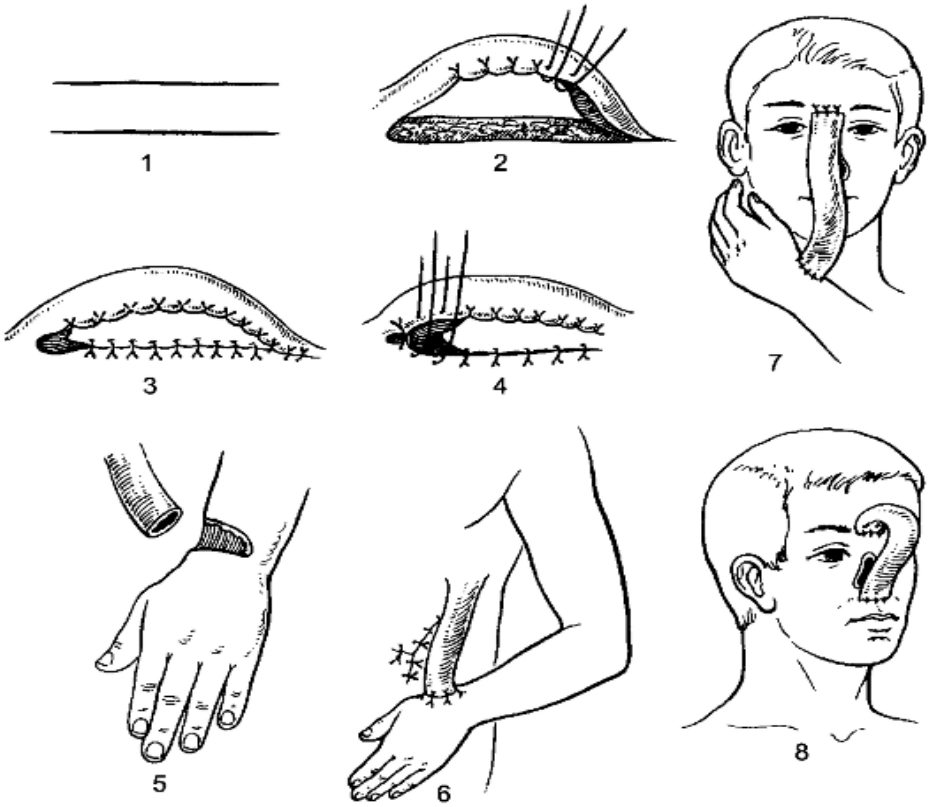

Круглый мигрирующий стебель используют при пластике обширных кожных дефектов в пластике лица (создании искусственного носа, губ, закрытии «волчьей пасти») [В.К.Гостищев,2015].

1.5. Противопоказания к пластическим операциям:

Местные:

- незначительная степень дефекта и деформации;

- гнойники кожи лица; - стоматит, глоссит, регионарный лимфаденит;

- воспаление гайморовой пазухи;

- воспалительные заболевания носа, носоглотки, челюстей и других органов, находящиеся рядом с областью операции.

Общие:

- инфекционные болезни в острой и хронической стадиях;

- тяжелые расстройства желудочно-кишечного тракта;

- психические нарушения;

- гнойничковые заболевания тела, волосистой части головы;

- субфебрилитет невыясненной этиологии;

- хронические заболевания в стадии обострения.

При наличии какого-либо из общих противопоказаний вопрос о проведении хирургического вмешательства в челюстно-лицевой области должен решаться индивидуально. Выполнение операции возможно после консультации со специалистом соответствующей области и стабилизации острого состояния.

1.6. Геморрагические осложнения при травмах челюстно-лицевой области.

Существуют некоторые особенности анатомии челюстно-лицевой области, которые необходимо учитывать при проведении хирургического лечения:

- Богатая васкуляризация (быстрое и хорошее заживление, опасность массивного кровотечения).

- Богатая иннервация (может возникнуть болевой шок, потеря чувствительности, паралич мимической мускулатуры).

- Наличие слюнных желёз, языка, крупных сосудов и нервов. Повреждения околоушно-жевательной области вызывают образование слюнных свищей, повреждения лицевого нерва - парез мимической мускулатуры.

Кровотечения в ЧЛХ можно разделить на следующие виды:

В зависимости от локализации, куда после травматического поражения поступает кровь:

- внутритканевое кровотечение с образованием петехий, экхимозов и гематом;

- наружное кровотечение;

- внутреннее кровотечение с поступлением крови в какую-либо полость из полостей организма (может быть открытым - гемосинус и закрытым - гемартроз).

По типу сосуда, из которого изливается кровь, различают:

артериальные, венозные и капиллярные смешанные кровотечения.

По времени возникновения различают:

- первичные;

- вторичные ранние - в первые 3 суток после травмы - прорезывание лигатурой сосуда, соскальзывание лигатуры с сосуда, технические погрешности при выполнении гемостаза;

- вторичные поздние кровотечения – на 10-15 сутки после травмы - при появлении гнойного расплавления тромба и стенки сосуда, возникновении ДВС-синдрома с гипокоагуляцией крови.

При остановке кровотечения в челюстно-лицевой области можно выделить временные и окончательные способы гемостаза.

При оказании первой врачебной помощи производится временная остановка кровотечения, которая достигается путем наложения давящей повязки, наложением временного жгута, пальцевым прижатием сосуда, наложением кровоостанавливающего зажима на поврежденный сосуд.

Окончательная остановка кровотечения делится на следующие методы:

- хирургические (перевязка сосуда в ране, зашивание раны, тампонаду раны, вшивание тампона в рану, тампонаду костных каналов, перевязка сосудов на протяжении, сосудистый шов);

- физические (локальная гипотермия раны, наложение салфеток с горячим (70°С) изотоническим раствором хлорида натрия, электрокоагуляция - коагуляция тканей под воздействием электрического тока);

- химико – биологические:

Кровоостанавливающие вещества общего действия:

1) специфические препараты - фибриноген, протромбиновый комплекс

2) неспецифические препараты - викасол, глюконат кальция, памба, 10 % раствор хлористого кальция, Σ-аминокапроновая кислота, витамины К,Р, дицинон (этамзилат натрия 12,5%), андроксон, препараты спорыньи, серотонин, тиосульфат натрия [О.П.Чудаков и др.,2002].

Заболевания и челюстно-лицевые травмы встречаются достаточно часто. У челюстно-лицевых хирургов существуют различные способы и методы восстановления целостности костей и пластики кожных покровов. Результаты лечения, в целом, зависят от наличия противопоказаний к операции, от сроков проведения операции, от количества этапов.

В доступной литературе мы не обнаружили о наиболее опасной сопутствующей патологии у человека, при которой данная травма может вызвать неблагоприятный исход.

ГЛАВА 2.МАТЕРИАЛЫ И МЕТОДЫ

Для решения поставленных клинических задач, нами было обследовано 130 человек с челюстно-лицевой патологией. Все пациенты проходили стационарное обследование и лечение в отделении челюстно-лицевой хирургии (ЧЛХ) городской больницы № 15 Красносельского

района Санкт-Петербурга. Обследование больных включало: осмотр врача, стандартные лабораторные, инструментально-диагностические и клинико-биохимические, исследования, ЭКГ, серологическое обследование для исключения хронических инфекций, передающихся через кровь и половым путем (ВИЧ, сифилис, гепатиты В, С). По окончании исследований выносилось решение о возможности проведения операции, относительных и абсолютных противопоказаниях.

Первичный осмотр при поступлении в стационар включал: сбор жалоб, анамнез (предшествующие медицинские операции, травмы, заболевания сердца и сосудов, заболевания кожи, заболевания легких и пр.). Проводился внимательный осмотр по системам и органам. Выполнялось ЭКГ- исследование в 12 отведениях в покое. Всем пациентам проводили клинические исследования крови и мочи. Оценку функции почек проводили по содержанию креатинина и мочевины в сыворотке крови. Оценивали функциональное состояние печени: общий билирубин, активность аланинаминотрансферазы, общий холестерин сыворотки, общее содержание белка и его фракций. Проводили исследования уровня глюкозы, электролитов (калия и натрия), фибриногена, в крови. Идентифицировали группу крови и резус-фактор. Свертывающая система крови, количество тромбоцитов крови также внимательно исследовались. Обследование проводилось в лаборатории больницы № 15 с использованием стандартных тест систем. Полученные результаты обследования заносились в единую таблицу (Excel). Обработка результатов статистических расчётов была проведена на PC с применением пакета программ Microsoft Excel 2007. Всего было обследовано 130 пациентов, из них 65 мужчин - средний возраст 35,7 $\pm$ 16 лет,65 женщин - средний возраст 45,8 $\pm$ 15 лет.

В этой больнице проводились различные виды операций, связанных с травмами, лечением онкопатологии, с проведением костной пластики и пр. В таблице № 1 представлены результаты обследованных пациентов в

зависимости от причины госпитализации. Для изучения общесоматического состояния и их анализов мы разделим обследованных пациентов на 4 группы.

Таблица №1.

Распределение пациентов в группы (по причине госпитализации).

Группа	Всего (количество человек)
1. Травмы мягких тканей	25
2. Неотложный посттравматический остеосинтез	31
3. Опухоли	30
4. Плановая пластическая и реконструктивная хирургия	41

Проведён анализ годового отчёта отделения ЧЛХ за 2015 год для уточнения количества госпитализированных, длительности лечения, летальности, выявления осложнений.

ГЛАВА 3.

3.1. Анализ отчёта работы отделения ЧЛХ за 2015 г.

По данным годового отчёта городской больницы № 15 в отделении челюстно-лицевой хирургии лечилось 2729 человек. Все больные провели в стационаре 17542 койко-дня. Средняя продолжительность пребывания в стационаре одного пациента составляет 6,5 койко-дней. На рисунке №8 представлены наиболее встречающиеся заболевания у госпитализированных пациентов.

Рисунок № 8.

Основные причины госпитализации в челюстно-лицевое отделение больницы № 15 в 2015 году.

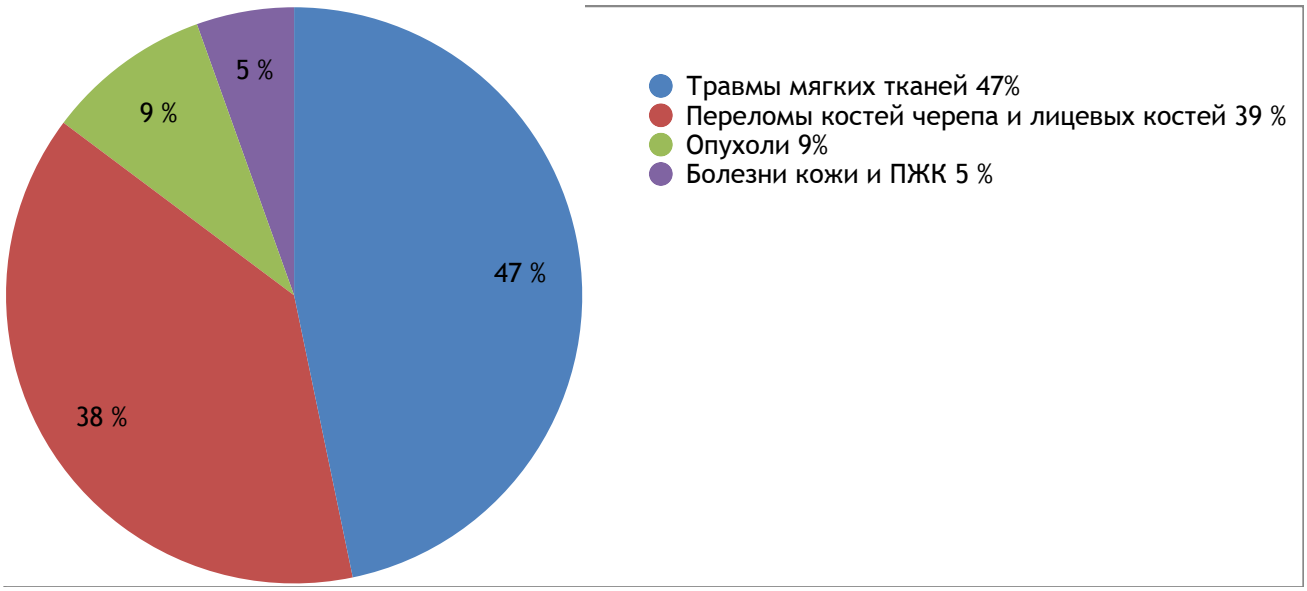

По данным представленным на рисунке № 8 очевидно, что основной причиной госпитализации в челюстно-лицевой стационар была травма мягких тканей лица и шеи (47 %). Большинство пациентов с подобными травмами нуждались в ПХО и наложении швов. Второй по частоте причиной госпитализации было травматическое повреждение костей лицевого скелета (39 %). Данные пациенты нуждались в репозиции отломков костей в экстренном порядке. Из всех госпитализированных в

2015 году пациентов, больные с травмами мягких тканей + пациенты с повреждением лицевого скелета составили 86 %. Кроме того, около 9 % составили пациенты с опухолями, нуждающиеся в хирургическом лечении, и 5 % - с болезнями кожи и ПЖК (области лица и шеи).

В 2015 г. срок лечения в челюстно- лицевом отделении по основным заболеваниям были достаточно коротким, в среднем, были от 4,5 до 9 дней. В таблице № 2 указана длительность лечения в зависимости от основного заболевания.

Таблица №2.

Сроки госпитализации с различными заболеваниями в ЧЛХ стационаре в 2015 году.

Основное заболевание	Средний показатель стационарного лечения (койко-дней)
Травмы мягких тканей	4,2 ± 1 койко-дней
Переломы костей черепа и лицевых костей	8,0 ± 2 койко-дней
Опухоли	8,1 ± 2 койко-дней
Болезни кожи и ПЖК	7,2± 1 койко-дней

Самые маленькие сроки лечения были в группе с травматическим повреждением мягких тканей. Пациентов выписывали на амбулаторное лечение, в среднем, на 5 день после снятия швов. В группах с неопластическим процессом и после операциях на костях лицевого скелете длительность пребывания пациентов в стационаре составляла около 8 дней.

Поступившие в стационар пациенты, в основном, имели травматические повреждения. До травмы эти люди были или практически

здоровыми, или имели свои заболевания. На рисунке № 9 показана структура сопутствующих заболеваний у поступивших на лечение в челюстно-лицевой стационар. Всего было выявлено 310 пациентов с сопутствующими заболеваниями 11,4 % от всех поступивших.

По данным представленным на рисунке № 9, очевидно, что наиболее часто встречающимися сопутствующими заболеваниями были: другие болезни кожи и ПЖК - 40 % всей сопутствующей патологии (например, распространённый фурункулёз), болезни органов дыхания- 27 %, болезни органов кровообращения - 13 % , болезни костно-мышечной системы - 15 %.

Рисунок № 9.

Структура выявляемых сопутствующих заболеваний у пациентов челюстно-лицевого отделения в 2015 году.

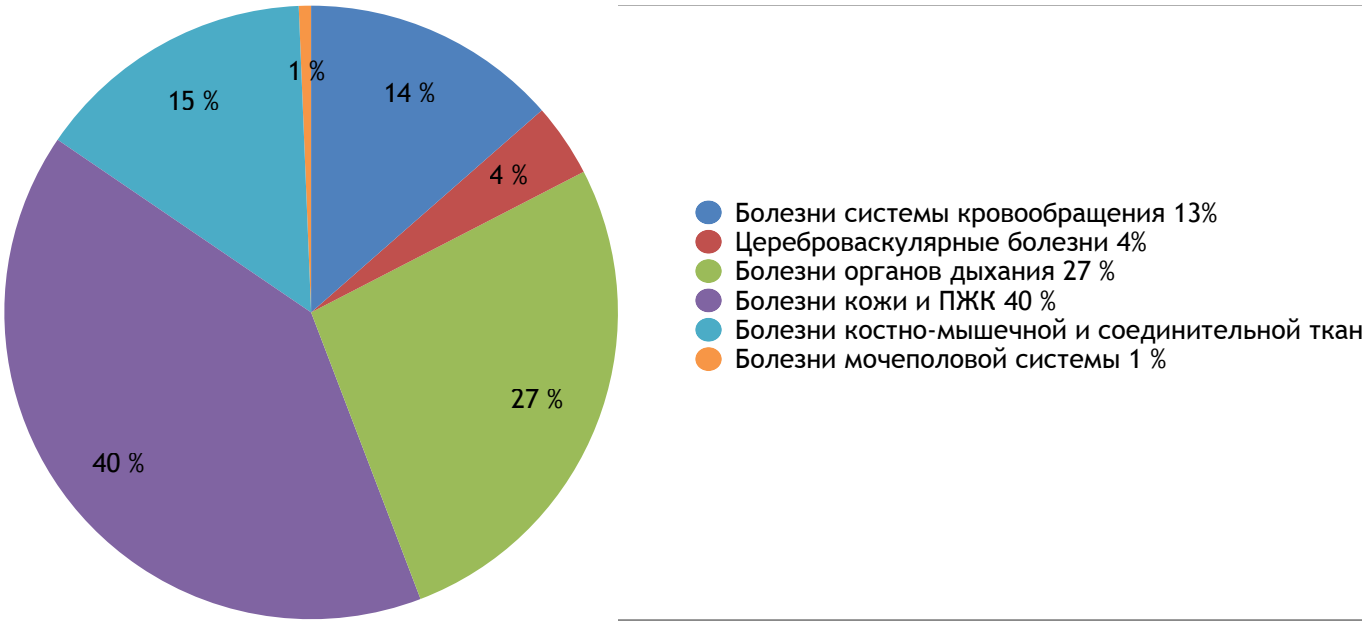

В некоторых случаях сопутствующая патология оказывала выраженное негативное влияние на ход лечения. В единичных случаях обострение сопутствующих заболеваний приводило к летальному исходу.

По данным отчёта 2015 года в ЧЛХ стационаре умерло 8 пациентов (0,3 % от всех поступивших). В таблице № 3 указаны причины летальных исходов в 2015 году.

Таблица № 3.

Причины летальных исходов в ЧЛХ стационаре в 2015 году.

Заболевание	Количество случаев (N)
Новообразования	3
Ишемическая болезнь сердца (Постинфарктный кардиосклероз)	1
Пневмония	1
Хронический бронхит	1
Болезни кожи и подкожной клетчатки	1
Травма	1

По данным представленным в таблице № 3 видно, что из 8 умерших пациентов, летальный исход у 5 человек был вызван основным заболеванием. В 3 случаях это было новообразование, в 1 – обширная травма, и в 1 – выраженное воспаление подкожной клетчатки. Следует отметить, что 2 человека погибли в момент операции: в одном случае перевязка сонной артерии, в другом - первичная хирургическая обработка.

У 3 пациентов летальный исход не связан с основным заболеванием, а был вызван декомпенсацией сопутствующей патологии: прогрессирование хронического бронхита, пневмонии и ишемической болезни сердца. Таким образом, из 8 умерших пациентов 3 человека погибли от причин не связанных непосредственно с травмой или заболеванием челюстно-лицевой области.

3.2. Анализ клинических и лабораторных показателей больных, поступивших в ЧЛХ стационар.

Поступившие в челюстно-лицевой стационар пациенты в подавляющем большинстве люди «с улицы», с травмами челюстно-лицевой области. Они не готовились к госпитализации в стационар, и поступили в порядке неотложной помощи. Кроме того, были больные люди с опухолями в области лица и шеи, и другие нуждающиеся в плановой хирургической коррекции. Эти пациенты готовились плановой госпитализации. Одной из задач нашего исследования было изучение соматического статуса поступивших в отделение ЧЛХ. Для решения этой задачи нами проведён анализ историй болезни госпитализированных в 2015 году больных с различной патологией. Всего проведён анализ 130 историй болезни.

Поскольку мы выделили на первоначальном этапе 4 группы пациентов, в приложении № 1 указаны лабораторные показатели больных с травмой мягких тканей, с переломами костей, с опухолями и при поступлении на плановую хирургическую коррекцию. Мы сочли необходимым разбить каждую группу по гендерному признаку и представить показатели мужчин и женщин.

В целом лабораторные показатели пациентов и при неотложных состояниях и при плановой операции соответствуют результатам анализов здоровых людей. С такими показателями крови, полученная травма не должна приводить к летальному исходу.

Однако, при анализе приложения № 1 было обращено внимание на несколько аспектов.

А. Социальный аспект.

Различные заболевания (как причина госпитализации) у мужчин и женщин встречаются в разном возрасте. На рисунках 10, 11, 12 и 13

представлены данные по гендерному и возрастному различию основных заболеваний ЧЛХ стационара.

Рисунок №10.

Распределение пациентов с травмами мягких тканей по полу и возрасту (анализ 25 историй болезни).

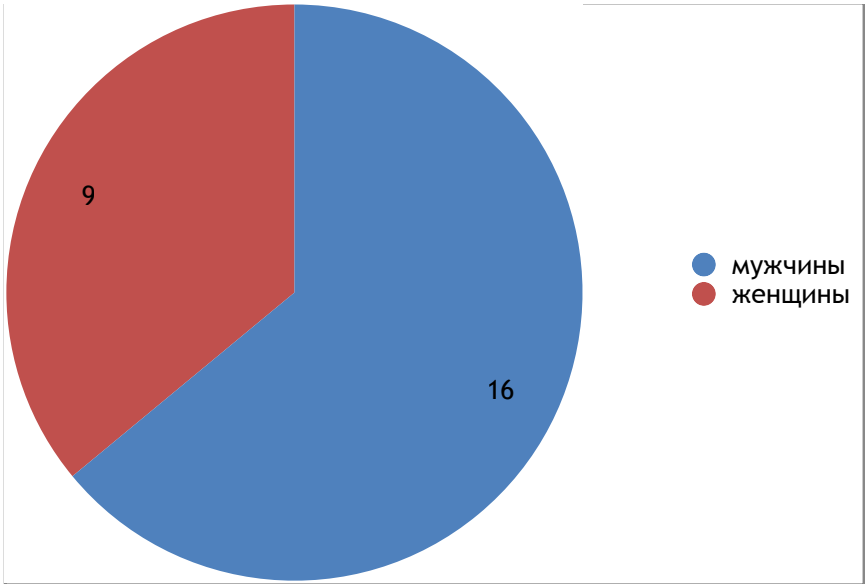

Рисунок №11.

Распределение пациентов с переломами костей черепа по полу и возрасту (анализ 31 истории болезни).

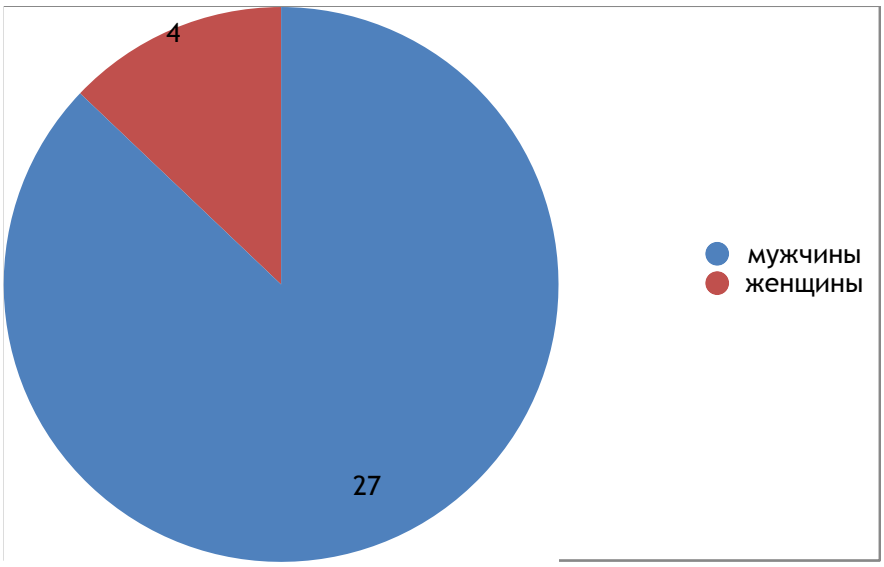

По данным представленным на рисунках 10 и 11 очевидно, что травмы мягких тканей лица и переломы челюстей, чаще встречаются у молодых мужчин в возрасте около 30 лет. В наших наблюдениях из 56 человек подобные травмы отмечались у 43 мужчин. Женщины, получившие подобную травму (13 человек), были в возрасте около 43 лет. Данный факт нуждается в отдельном изучении социологов и психологов.

Рисунок №12.

Распределение пациентов с новообразованиями челюстно-лицевой области по полу и возрасту (анализ 30 историй болезни)

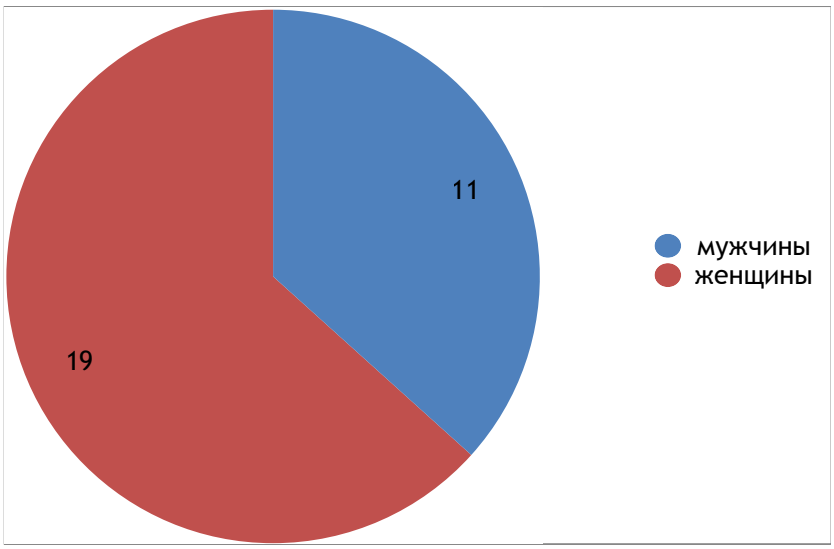

Рисунок № 13.

Распределение пациентов с плановой пластической хирургией челюстно-лицевой области по полу и возрасту (анализ 41истории болезни)

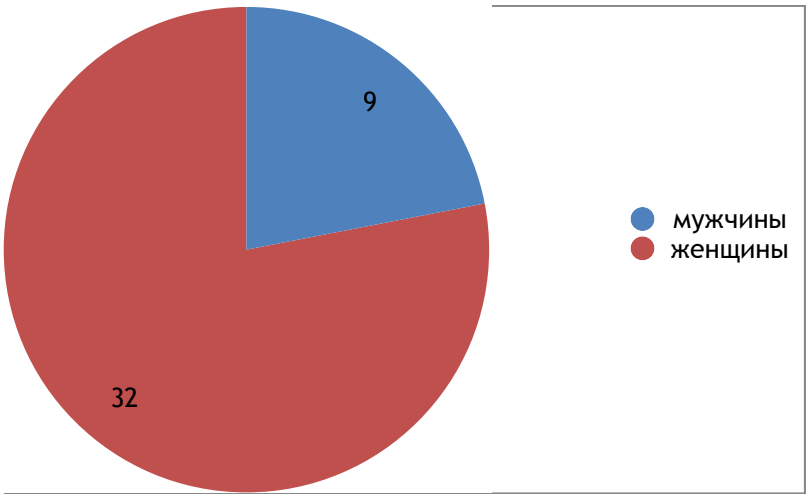

На рисунке № 12 показано, что опухолевые поражения челюстно-лицевой области в нашей выборке отмечены у 30 человек, 19 из которых были женщины. Средний возраст пациентов при лечении новообразований составил - 46 ± 16 лет у мужчин и 51 ± 16 лет - у женщин. Последняя группа пациентов (рисунок № 13), нуждавшихся в плановой хирургической коррекции, составила 41 человек. Три четверти данных пациентов были женщины (средний возраст 42 ± 13 лет), у мужчин средний возраст был 48 ± 12 лет.

Таким образом, в группах пациентов с неопластическим процессом и с повторной реконструктивной пластической операцией средний возраст пациентов превышал 40 лет. Это связано с тем, что опухолевый процесс возникает в более возрастной категории больных. Также видно, что доля женщин в данных группах составляет большую часть, что связано с их более частой обращаемостью за медицинской помощью по сравнению с мужчинами.

Б. Общее состояние на момент госпитализации.

В нашем исследовании проведён анализ лабораторных и клинических показателей 130 пациентов. В подавляющем большинстве случаев при получении травмы - это были практически здоровые люди.

По данным, представленным в приложении № 1, видно, что показатели анализов практически не отличаются от нормативных значений здоровых лиц по возрасту и полу. Не отличаются от нормы показатели гемоглобина, тромбоцитов, лейкоцитов, билирубина, печёночных ферментов, общего белка. Следует отметить, что у пациентов, имевших неопластический процесс, и идущих на плановую хирургическую коррекцию показатели СОЭ были выше, чем в других группах. Но с такими показателями крови, полученная травма не должна приводить к летальному исходу.

У 6 пациентов было наличие хронических инфекций: ВИЧ и гепатиты. ВИЧ- инфекция – была выявлена у 1 человека, наличие гепатита В+С – у 1 больного и гепатит С отмечался у 4 пациентов. Лабораторные показатели этих больных мы представляем отдельно. Кроме того, у 3 пациентов травма была осложнена массивной кровопотерей. Лабораторные показатели больных с геморрагическими осложнениями мы также проанализируем отдельно.

В. Анализ группы больных с хроническими инфекциями.

В таблице № 5 представлены лабораторные показатели пациентов, поступивших на отделение ЧЛХ с сопутствующими хроническими инфекциями. В нашей выборке было 6 человек с хроническими инфекциями (5 мужчин и 1 женщина): ВИЧ - 1 человек, гепатит В+С- 1 больной и гепатит С - 4 пациента. Средний возраст всех пациентов в этой группе составил 31,6 ± 4 года. В качестве группы сравнения мы представляем средние показатели мужчин, получивших травмы мягких тканей челюстно-лицевой области. Группы практически сравнимы по возрасту, полу и основному заболеванию.

Таблица № 5.

Лабораторные показатели пациентов, поступивших на отделение ЧЛХ с сопутствующими хроническими инфекциями.

Основная патология	Возраст (лет)	Hb (г/л)	PLT (N*109/л)	WBC (N*109/л)	СОЭ (мм/час)	PT (%)	TP (г/л)	BiliT (мкмоль/л)	АЛТ (ед/л)
Травма + хроническая инфекция	31,6 ± 4	134,8 ± 16	181,2 ± 30	7 ± 4	11,2 ± 1	110,8 ± 10	76,7 ± 7	18,4 ± 2	90,5± 18
Травма мягких тканей	31,2 ± 8	151,8± 18	250± 57	7,5± 6	6,1 ± 7	99,1 ± 14	78,3 ± 12	13,9 ± 9	25± 17

По данным представленным в таблице № 5 очевидно, что у пациентов с хроническими системными инфекциями были ниже показатели гемоглобина, тромбоцитов и лейкоцитов. А показатели СОЭ и концентрация печёночных ферментов были выше, чем в группе контроля. Вышеуказанные лабораторные изменения характерны для пациентов, имеющих хронические системные инфекции. Следует отметить, что изменённые лабораторные показатели не повлияли на качество лечения,

все пациенты были прооперированы и своевременно выписаны из стационара.

Г. Анализ группы пациентов, где травма осложнилась кровотечением.

В таблице № 6 представлены результаты лабораторного обследования пациентов, имеющих на момент госпитализации массивное кровотечение. В нашей выборке отмечены 3 случая: 2 мужчин и 1 женщина. В одном случае кровотечение было вызвано непластическим процессом, в двух других - травмой мягких тканей. В качестве группы сравнения мы взяли показатели мужчин с неопластическим процессом, т.к. они наиболее подходили по возрасту, полу и ведущей патологии.

Таблица № 6.

Результаты лабораторного обследования пациентов с массивным кровотечением.

Основная патология	Возраст (лет)	Hb (г/л)	PLT (N*109/л)	WBC (N*109/л)	СОЭ (мм/час)	PT (%)	TP (г/л)	BiliT (мкмоль/л)	АЛТ (ед/л)
Травма + потеря крови	57,3 ± 17	82 ± 21	413± 95	17,9± 5	52± 10	80± 24	64,7± 4	9,4± 2	19 ± 16
Опухоль	46,1 ± 16	145 ± 31	202,1± 52	6,5±4	13,1± 21	99,1± 25	74,2± 12	12± 7	20 ± 16

Сравнение лабораторных показателей группы пациентов с травмой, осложнённой кровотечением и группы с непластическим процессом, показало достоверные различия по следующим параметрам: по гемоглобину, тромбоцитам, лейкоцитам, СОЭ, по концентрации протромбина и общего белка. У пациентов с массивным кровотечением показатели крови соответствуют острой постгеморрагической анемии

средней тяжести. Данное осложнение требовало более активных неотложных мер. Больным проводилась гемотрансфузия с целью компенсации анемии и улучшения состояния. Все пациенты были успешно прооперированы, пролечены и выписаны из стационара.

ЗАКЛЮЧЕНИЕ

Заболевания и травмы челюстно-лицевой области встречаются достаточно часто. Нами был проведён анализ годового отчёта отделения челюстно-лицевой хирургии в городской больнице Красносельского района Санкт-Петербурга. Всего в Красносельском районе проживает 369766 человек [http://petrostat.gks.ru]. Всего в отделение было госпитализировано 2729 больных. Таким образом, госпитализация составила 7,4 ‰ от всех жителей. Мы не смогли найти в доступной

литературе подобных отчётов за другие районы Санкт-Петербурга и регионы России. Основные принципы госпитализации в челюстно-лицевой стационар – это травмы мягких тканей- 47 %,переломы костей черепа и лицевых костей-39 %,опухоли-9 %,болезни кожи и подкожной клетчатки-5%. В доступной литературе мы обнаружили данных по причинам госпитализации в другие стационары Санкт-Петербурга и регионы России. Из всех госпитализированных в 2015 году у 8 человек был неблагоприятный исход (у 3 пациентов летальный исход не связан с основным заболеванием, а был вызван декомпенсацией сопутствующей патологии: прогрессирование хронического бронхита, пневмонии и ишемической болезни сердца, таким образом, из 8 умерших пациентов 3 человека погибли от причин не связанных непосредственно с травмой или заболеванием челюстно-лицевой области). Мы не нашли данных по летальности в челюстно-лицевых стационарах различных регионов России. На лечение в стационар поступают пациенты неотложной помощи и на плановые операции. Лабораторные показатели и общесоматический статус госпитализированных пациентов и в том и в другом случае соответствовал показателям здоровых лиц, то есть возникшая травма не должна оказывать негативное влияние на здоровье больных.

В своей работе мы провели детальный анализ пациентов с массивной кровопотерей и носителей гепатитов и ВИЧ. Цель такого анализа – изучить дополнительный риск развития неблагоприятных исходов. Лечение больных с массивной кровопотерей и носителей гепатитов В, С и ВИЧ, показало, что несмотря на наличие геморрагии или хронической инфекции, прогноз этих пациентов был благоприятным. После операции все были выписаны на амбулаторное лечение. В доступной литературе мы не выявили никаких источников о частоте встречаемости травм в группах ВИЧ и гепатитов и о течении данной сочетанной патологии.

ВЫВОДЫ

1. В ЧЛХ стационар городской больницы № 15 в 2015 году поступило 2729 человек. В структуре госпитализированных преобладают пациенты с травмами мягких тканей лица и переломами костей лицевого скелета (86 % от числа всех поступивших). Плановая госпитализация была связана с лечением опухолей (9%) и с реконструктивной пластической хирургией (3%).

2. Летальность в челюстно-лицевом стационаре за 2015 год составила 0,3 % от всех поступивших. Из 8 летальных случаев, 5 человек умерли от основного заболевания и фатальных осложнений. Три человека погибли от сопутствующих заболеваний: хронического бронхита, пневмонии и ишемической болезни сердца.

3. Лабораторные показатели пациентов, и при неотложных состояниях, и при плановой госпитализации, соответствовали результатам анализов здоровых людей. Неблагоприятных исходов при лечении больных с массивной кровопотерей и носителей гепатитов В, С и ВИЧ не было.

4. По данным историй болезни - травмы челюстно-лицевой в 77% случаев имели мужчины (средний возраст-29 лет), и в 23% -женщины (возраст-43 года). Лечение опухолей лица и шеи проведено – в 63% женщинам (возраст -52 года) и в 37% мужчинам (средний возраст-46 лет). Реконструктивные пластические операции проведены, в основном, женщинам– 78% (средний возраст- 42 года) и 22% мужчинам (возраст-48 лет).

СПИСОК ЛИТЕРАТУРЫ

1. Александров Н.М., Аржанцев П.З., Агроскина А.П. Травмы челюстно-лицевой области. - М. : Медицина, 1986. - 448 с.

2. Афанасьев В.В., Останин А.А. Военная стоматология и челюстно-лицевая хирургия: учебное пособие. издание 2-е,дополненное, 2016. - 256 с.

3. Афанасьев, В.В. Травматология челюстно-лицевой области. - М.,: ГЭОТАР - Медиа, 2010. — 256 с.

4. Афанасьев В. В. (и др.). Хирургическая стоматология: учебник - М. : ГЭОТАР-Медиа, - 2016.

5.Бабкина Т. М. Демидова Е. А.Современные подходы к диагностике травм челюстно-лицевой области. Журнал «Мир медицины и биологии». Выпуск № 4-1 (41) / том 9 , 2013.

6.Брайловская Т.В., Шувалова Т.В. Первично-восстановительные операции при повреждениях челюстно-лицевой области. /Журнал «Вестник Российского университета дружбы народов» Выпуск № 8, 2008.

7.Бернадский, Ю.И. Травматология и восстановительная хирургия черепно-челюстно-лицевой области. - 3-е изд., испр. и доп. - М.: Медицинская литература, 2006.

8. Брагина В.Г., Горбатова Л. Н.Травма челюстно-лицевой области у детей / Журнал «Экология человека». Выпуск № 2,2014.

9.Гарин А.М., Трапезников Н.Н. Новые предложения Всемирной организации здравоохранения (ВОЗ) по стандартизации оценки результатов лечения онкологических больных. - Вопр. Онкологии, 1986, т. 24, № 6, с.44-47.

10. Гостищев В. К. Общая хирургия: - 5-е изд., М. : ГЭОТАР-Медиа, 2015.

11.Гуйтер О.С., Митин Н.Е., Устюгова А.Е., Сорокина М.А. Этиологические факторы, способствующие возникновению дефектов и деформаций челюстно-лицевой области. / Журнал «Наука молодых – Eruditio Juvenium» Выпуск № 4,2015.

12. Гуманенко Е.К. Военно-полевая хирургия. 2-е изд., испр. и доп. 2012. - 768 с.: ил.

13.Гунько В. И., Худайбергенов Г. Г. Новые технологии в лечении больных с приобретенными дефектами и деформациями лицевого черепа. / Журнал « Вестник Российского университета дружбы народов». Выпуск № 2,2008.

14. Давыдов М. И., Ганцев Ш.Х. Онкология : учебник. - М. 2010. - 920 с.

15.Дурново Е.А., Хомутинникова Н.Е, Мишина Н.В. и соавт. Особенности реконструкции стенок орбиты при лечении травматических повреждений лицевого скелета / Журнал «Медицинский альманах», Выпуск №5, 2013.С. 159-161.

16. Дурново Е.А., Потехина Ю.П., Марочкина М.С. Разработка и анализ особенностей термографических карт челюстно-лицевой области в зависимости от пола и возраста / Журнал «Российский стоматологический журнал». Выпуск № 3, 2013.

17. Кардаш А. М, Фисталь Э. Я., Кардаш К. А. Принципы и опыт хирургического лечения термического и механического повреждения мягких тканей и костей черепа / Журнал «Украинский нейрохирургический журнал». Выпуск № 1,2011.

18. Копецкий И.С., Притыко А.Г., Полунина Н.В., Насибуллин А.М. Травматизм челюстно-лицевой области (опыт 50-летнего наблюдения) / Журнал «Вестник Российского государственного медицинского университета»Выпуск № 2,2010.

19. Кулаков А.А., Робустова Т.Г., Неробеев А.И. Хирургическая стоматология и челюстно-лицевая хирургия. Национальное руководство. М.: "ГЭОТАР-Медиа", 2010. - 928 с.

20. Лесных Н. И. Применение модифицированной пластмассы у пациентов с дефектами челюстно-лицевой области. Лесных Н. И., Каливраджиян Э.С., Подопигора А. В., Сыч А. В., Суховой Е. А / Журнал «Российский стоматологический журнал». Выпуск № 5, 2012.

21.Лепилин А. В.Клинико-статистический анализ травматических повреждений челюстно-лицевой области и их осложнений по материалам работы отделения челюстно-лицевой хирургии за 2008-2012 годы. Лепилин А. В., Бахтеева Г. Р., Ноздрачев В. Г., Шихов М. Ю., Рамазанов А. Х. Журнал «Саратовский научно-медицинский журнал». Выпуск № 3 / том 9 / 2013.

22. Мадай Д.Ю. Основы классификации ранений и повреждений челюстно-лицевой области : учебно-методическое пособие – 2-е изд., доп. - Великий Новгород : Система, 2007. - 33 с.

23. Мадай, Д.Ю. Ранения и травмы челюстно-лицевой области. Военно-полевая хирургия локальных войн и вооруженных конфликтов, : руководство для врачей / под общ. ред. Е.К. Гуманенко, И.М. Самохвалова. М., : 2011.

24. Малышев, В.А. Переломы челюстей . В.А.Малышев, Б.Д. Кабаков - СПб. : Специалист, 2005. -224 с.

25.Мураев А. А., Дымников А. Б., Короткова Н. Л. Оптимизация метода планирования пластических операций в челюстно-лицевой области. Журнал «Современные технологии в медицине». Выпуск № 3,том 5,2013.

26. Петров С.В. Общая хирургия: учебник - 4-е изд., перераб. и доп. - 2014. - 836 с. : ил.

27.Прохватилов, Г.И., Мадай Д.Ю., Головко К.П., Лукьяненко А.В. Ранения и травмы челюстно-лицевой области / Военно-полевая хирургия : нац. рук. / под общ. ред. И.Ю. Быкова, Н.А. Ефименко, Е.К. Гуманенко. - М., 2009. -Гл. 19 - 474-504 с.

28. Пшениснов К.П. Курс пластической хирургии. Руководство для врачей. В 2-х томах Том 1: Общие вопросы. Кожа и ее поражения. Голова и шея. Рыбинск: Рыбинский Дом печати, 2010, 1432 с.

29.Р. Меррель Олесен, Мари Б. В. Олесен. Пластическая хирургия для "чайников". - М.: «Диалектика», 2007. с. 288.

30.Самедов Т.И. Травматические повреждения мягких тканей челюстно-лицевой области. Клиника, диагностика и лечение. Санкт-Петербург. СпецЛит, 2013.-150 с.

31.Соколов В.Н., Аветиков Д.С. Пластическая реконструктивно-восстановительная и косметическая хирургия Руководство для интернов и врачей.2009.

32.Управление федеральной службы государственной статистики по городу Санкт-Петербургу и Ленинградской области. Режим доступа: http:// petrostat.gks.ru/wps/wcm/connect/rosstat_ts/petrostat/resources

33.Федеральная служба государственной статистики Российской Федерации.
Режим доступа: http://www.gks.ru/free_doc/doc_2015/zdrav15.pdf

34.Федяев И. М., Байриков И. М., Белова Л. П., Шувалова Т. В. Злокачественные опухоли челюстно-лицевой области. - М: Медицинская книга, Н.Новгород: Издательство НГМД, 2000. - 160 с.

35.Чудаков О.П. Травматические повреждения мягких тканей челюстно-лицевой области. О.П.Чудаков, Т.Б. Людчик, В.А. Маргунская, Л.Е. Мойсейчик, С.П. Мулик Клиника, диагностика, лечение: Учеб. -метод. пособие.- Мн.: БГМУ, - 2002.- с.58.

36.Шишманян Д.Б.Характеристика экстренного приема челюстно-лицевого отделения / Журнал «Бюллетень медицинских интернет-конференций». Выпуск № 10, том 5 - 2015.

37. Adler P. Stomato-onkologische Konsultation und Betreu- und (vierjahrige Erfahrungen). Ost.Z.Stomat., 1996, Bd.75, N1, S.2-5.

38. Chetter IC. A survey of patients with surgical wounds healing by secondary intention; an assessment of prevalence, aetiology, duration and management. Chetter IC,Oswald AV, Fletcher M ,Dumville JC ,Cullum NA.2016.

39. ISAPS Global Statistics 2015. Режим доступа: http://www.isaps.org.

40.Surgery in head and neck cancer: United Kingdom National Multidisciplinary Guidelines. Homer JJ Fardy MJ.2016.

Приложение №1. Лабораторные показатели больных с травмой мягких тканей, с переломами костей, с опухолями и при поступлении на плановую хирургическую коррекцию.

Заболевание	Плановая пластическая хирургия		Опухоли		Неотложный посттравматический остеосинтез		Травмы мягких тканей	
Пол	Женщины	Мужчины	Женщины	Мужчины	Женщины	Мужчины	Женщины	Мужчины
N	32	9	19	11	4	27	9	16
Возраст (лет)	42,3 ± 13	48,6 ± 12	51,6 ± 16	46,1 ± 16	44,5 ± 17	28,9 ± 5	43,3 ± 19	31,2 ± 8
Hb (г/л)	130,4± 11	147,4± 9	127,9 ± 12	145± 31	128,3± 22	153,3 ±19	133,6 ± 9	151,8 ± 18
PLT(N*10^9/л)	241,8 ± 20	248,1± 45	248.8 ± 91	202,1 ± 52	236,5± 34	227,9 ± 35	241,9 ±38	250 ±57
WBC(N*10^9/л)	6,1 ± 2	8 ± 6	6,6 ± 5	6,5± 4	7 ± 3	9± 8	7,3± 3	7,5± 6
СОЭ(мм/час)	9 ± 6	13,4 ± 17	10±8	13,1 ±21	8,5±7	7,4 ± 10	6,2 ± 6	6,1 ± 7
PT(%)	98± 14	95,2± 9	101,7 ± 16	99,1 ±25	104,5 ±12	108 ± 17	98± 16	99,1 ±14
TP(г/л)	72,2± 9	72,8 ± 8	73,3 ± 10	74,2 ± 12	68,8 ± 7	75,8 ± 9	72,7± 11	78,3 ± 12
BiliT (мкмоль/д)	11,8± 9	15,9± 9	10,6± 11	12± 7	9,9 ± 2	24,5±22	11,8± 4	13,9 ± 9
АЛТ (ед/л)	16,7 ± 8	24± 11	17,7± 13	20 ± 16	36± 26	40,2 ± 31	18,7 ± 6	25 ± 17