ПРАВИТЕЛЬСТВО РОССИЙСКОЙ ФЕДЕРАЦИИ

Федеральное государственное бюджетное образовательное учреждение
высшего образования
«Санкт-Петербургский государственный университет»

Кафедра стоматологии

Допускается к защите
Заведующий кафедрой стоматологии

Д.м.н. Соколович Наталия Александровна

_____ *(подпись)*

«___ »_____ 2017 г.

ВЫПУСКНАЯ КВАЛИФИКАЦИОННАЯ РАБОТА

НА ТЕМУ:

КОМПЛЕКСНЫЕ МЕТОДЫ ЛЕЧЕНИЯ ДИСТАЛЬНОГО ПРИКУСА

Выполнила студентка

Князева Дарья Алексеевна

522 группы

Научный руководитель

к.м.н. Пономарева Карина Геннадьевна

Санкт-Петербург

2017

ОГЛАВЛЕНИЕ

Введение…….….. 5

Глава 1. Обзор литературы…… 7

1. Анатомо-функциональная характеристика зубочелюстной системы и челюстно-лицевой области у пациентов с дистальным прикусом…… 7
2. Классификации дистального прикуса……...…. 8
3. Этиология и патогенез дистального прикуса……13
4. Методы диагностики дистального прикуса……..15
5. Комплексные методы лечения дистального прикуса……...23

5.1. Методы лечения в молочном прикусе……..23

5.2. Методы лечения в сменном прикусе……33

5.3. Методы лечения в постоянном прикусе……...35

5.4. Ретенционный период……....39

Глава 2. Материалы и методы исследования……..41

2.1. Общая характеристика объектов исследования……..41

2.2. Клиническое обследование……...41

2.3. Рентгенологические методы обследования……42

2.4. Статистическая обработка результатов……...44

2.4.1. Частота встречаемости дистального прикуса среди других аномалий прикуса…….……44

2.4.2. Распределение больных с дистальным прикусом в различных периодах прикуса (молочный, сменный, постоянный) ……...45

2.4.3. Распределение пациентов с дистальным прикусом в сочетании с аномалиями прикуса в других плоскостях……46

2.4.4. Распределение пациентов с дистальным прикусом в зависимости от этиологических факторов……..…..47

2.4.5. Распределение пациентов в зависимости от выбора метода лечения в молочном прикусе……48
2.4.6. Распределение пациентов в зависимости от выбора метода лечения в сменном прикусе……..48
2.4.7. Распределение пациентов в зависимости от выбора метода лечения в постоянном прикусе…….……..……..49
Глава 3. Результаты исследования……62
3.1 Общие результаты……62
3.1.1. Частота встречаемости дистального прикуса среди других зубочелюстных аномалий……..…62
3.1.2. Наличие у пациентов дистального прикуса в сочетании с аномалиями в других плоскостях……63
3.1.3. Результаты исследования встречаемости дистального прикуса зависимости от этиологических факторов……65
3.1.4. Анализ выбора методов лечения дистального прикуса в молочном прикусе……66
3.1.5. Анализ выбора метода лечения дистального прикуса в сменном прикусе……...…68
3.1.6. Анализ выбора метода лечения дистального прикуса в постоянном прикусе……...……69
3.2. Практические рекомендации по профилактике прикуса в разных возрастных группах……..70
3.2.1. Комплексные методы профилактики в периоде молочного прикуса……..70
3.2.2. Комплексные методы профилактики в периоде сменного прикуса…….……72
3.2.3. Комплексные методы профилактики в периоде постоянного прикуса……..73

3.3. Практические рекомендации по лечению дистального прикуса в разных возрастных группах……73

3.3.1. Тактика лечения пациентов с дистальным прикусом в периоде молочного прикуса……73

3.3.2. Тактика лечения пациентов с дистальным прикусом в периоде сменного прикуса……..73

3.3.3. Тактика лечения пациентов с дистальным прикусом в периоде постоянного прикуса……74

Заключение……76

Выводы……...76

Практические рекомендации……....77

Список литературы……80

Введение

Актуальность

На сегодняшний день дистальный прикус является одной из наиболее распространенных форм зубочелюстных аномалий [1; 18; 20; 22; 25]. По данным исследования различных авторов среди населения разных стран дистальный прикус встречается в 15% (по данным NHANES III, 1994), в 30,7% [31]; в 31,7% [15] и в 55,1 % [20].

В основе развития данной патологии может лежать совокупность различных факторов. К таким факторам относят: генетическую предрасположенность; нарушение развития челюстей во внутриутробном периоде; неправильное искусственное вскармливание ребенка, при котором ребенок практически не делает усилий при сосании, а это в свою очередь тормозит развитие нижней челюсти; ранняя потеря зубов, нарушение носового дыхания; гиперактивность жевательных мышц, смещающих нижнюю челюсть дистально; вредные привычки, а также болезни детского возраста (особенно рахит) [1; 20].

Дистальный прикус вызывает значительные анатомические, физиологические и эстетические нарушения, что отрицательно влияет на психоэмоциональный статус пациента, а также сопровождается нарушением функций жевания, глотания и речи [29; 9]. Грамотная и своевременная диагностика данного вида патологии является необходимым условием для правильного, и как результат, успешного лечения [1].

Комплексный подход к лечению пациентов с дистальным прикусом в периоде молочного, сменного и постоянного прикуса является залогом успеха в лечении и снижает риск рецидива в ретенционном периоде [1; 15; 18; 20; 23; 25; 26].

Цель исследования – изучить комплексные методы лечения пациентов с дистальным прикусом.

Задачи работы:

1. Определить частоту встречаемости дистального прикуса среди населения
2. Изучить влияние этиопатогенетических факторов на возникновение дистального прикуса
3. Разработать рекомендации для профилактики и лечения дистального прикуса

Научная новизна заключается в изучении патологии дистального прикуса у жителей Санкт-Петербурга с точки зрения влияния этиологических факторов. Была проанализирована частота встречаемости дистального прикуса, выделены основные этиологические факторы, влияющие на возникновение дистального прикуса в разных возрастных группах**.**

Практическая значимость работы заключается в том, что на основании проведенного исследования, была проанализирована встречаемость дистального прикуса среди населения Санкт-Петербурга, а также были выделены этиологические факторы, влияющие на возникновение данной патологии. На основе полученных данных были разработаны комплексные методы профилактики и лечения дистального прикуса.

1.ОБЗОР ЛИТЕРАТУРЫ

1. Анатомо-функциональная характеристика зубочелюстной системы и челюстно-лицевой области у пациентов с дистальным прикусом

Дистальный прикус характеризуется нарушением соотношения зубных рядов в сагиттальном направлении, при котором соотношение первых постоянных моляров и всех боковых зубов нарушено в переднезаднем направлении [1]. Такие нарушения Э.Энгль в предложенной им классификации отнес ко II классу, то есть медиальный щечный бугорок верхнего постоянного моляра находится кпереди от межбугорковой борозды первого нижнего постоянного моляра [27]. Этот класс делится на 2 подкласса: подкласс 1 – верхние резцы наклонены в губном направлении (протрузия), верхние резцы наклонены небно (ретрузия) [19].

Дистальная окклюзия сопровождается различными нарушениями в формировании отделов лицевого скелета, а иногда может сопровождаться нарушениями в формировании и мозгового отдела черепа [26], изменениями функций дыхания, глотания, жевания и речи, а также изменениями в тканях пародонта [25].

В случае, когда дистальный прикус обусловлен аномалиями челюстных костей, то при такой форме особенно изменены контуры лица, причем по профилю лица можно определить, за счет какой челюсти образовалась аномалия окклюзии. Например, при задержке роста нижней челюсти (микрогнатия) или дистальном ее положении западает нижняя губа, отмечается заднее положение нижней челюсти относительно верхней, а подбородок скошен. И, наоборот, в случае нормального развития нижней челюсти, но при этом чрезмерного роста верхней челюсти (макрогнатия) и ее переднего положения средняя треть лица и верхняя губа выступают вперед. Может встречаться сочетание микрогнатии и макрогнатии [19].

Клинические проявления дистального прикуса разнообразны. Для II класса 1 подкласса по классификации Э.Энгля характерен вестибулярный наклон верхних передних зубов, как с тремами, так и без них, а также наличие сагиттальной щели между резцами. Обычно наблюдается глубокое перекрытие при смыкании резцов. Характерными признаками аномалии являются: выпуклое лицо, с нередко укороченной нижней третью, верхние резцы располагаются на нижней губе, а губы не смыкаются. Для II класса 2 подкласса характерно небное отклонение резцов, чаще верхних центральных, при этом боковые резцы могут быть отклонены вестибулярно и повернуты по оси. Характерными признаками аномалии являются: утолщенная отвернутая нижняя губа, укороченная нижняя треть лица, губы сомкнуты, углы нижней челюсти близки к прямым [29].

Дистальный прикус негативно влияет на функции височно-нижнечелюстного сустава и жевательной мускулатуры [2; 11; 28]. Ф.Я. Хорошилкина утверждает, что у пациентов с аномалией II класса 1 подкласса суставные головки в ямках находятся в переднем положении. По мнению Elias G. Katsavrias, у пациентов с аномалией II класса 2 подкласса в процессе роста происходит перемещение суставных головок с переднего положения в дистальное [32]. Ф.Я. Хорошилкина отмечает, что у пациентов с аномалиями II класса 2 подкласса, сочетающимися с глубоким резцовым перекрытием суставные головки изначально располагаются дистально.

2. Классификации дистального прикуса

Существуют различные классификации дистального прикуса. Одна из самых первых классификаций аномалий прикуса была предложена еще в XIX веке (1889 год) американским ученым Э.Энглем. Эта классификация благодаря своей простоте взята за основу. Она описывает соотношение

зубных рядов в сагиттальной плоскости по признаку смыкания первых постоянных моляров верхней и нижней челюстей и учитывается во всех последующих современных классификациях [25].

В данной классификации дистальная окклюзия относится ко II классу и характеризуется положением мезиально-щечного бугорка верхнего первого моляра кпереди от межбугорковой борозды первого нижнего постоянного моляра. Во II классе выделены 2 подкласса: 1 подкласс характеризуется веерообразным вестибулярным наклоном передних зубов с тремами или без них, определяется наличие сагиттальной щели размером от нескольких миллиметров до полутора сантиметров и, как правило, с глубоким резцовым перекрытием; 2 подкласс характеризуется ретрузией верхних и нижних резцов, отсутствием, как правило, сагиттальной щели и укорочением нижней трети лица [1; 25].

Ф.Я. Хорошилкина на основании изучения телерентгенограмм головы в боковой проекции выделила 3 формы дистального прикуса:

1.Зубоальвеолярная форма;

2.Гнатическая форма;

3.Смешанная форма.

Зубоальвеолярная форма развивается в результате аномального положения отдельных зубов, их групп или изменения формы альвеолярного отростка. Несоответствие длины зубной дуги и ее апикального базиса на одной или обеих челюстях является общим признаком. Гнатическая форма дистального прикуса характеризуется несоответствием размеров челюстей и выпуклым профилем. Смешанная форма включает в себя как неправильное расположение зубов, так и неправильные размеры челюстей и их положение в черепе [24].

Ю. М. Малыгин в зависимости от формы и размеров зубных дуг, а также от положения верхних фронтальных зубов и нижней челюсти выделил следующие 9 разновидностей дистального прикуса:

1.Без деформации зубных дуг;

2.С боковым смещением нижней челюсти с привычной окклюзией;

3.С тесным положением верхних фронтальных зубов и сужением зубных дуг при нормальной их длине;

4.С удлинением верхнего зубного ряда, протрузией верхних резцов с тремами и нормальной шириной зубных дуг;

5.С удлинением верхней зубной дуги, протрузией верхних резцов, тремами и сужением зубных рядов;

6.С удлинением верхней (и иногда нижней) зубной дуги, протрузией верхних фронтальных зубов с тесным их положением и сужением зубных дуг;

7.С асимметрией верхних (и иногда нижних) зубных дуг при одностороннем укорочении и расширении зубной дуги с противоположной стороны; протрузией верхних резцов с одной стороны и их ретрузией с другой стороны;

8.С укорочением зубных дуг, ретрузией верхних центральных резцов и протрузией боковых при нормальной ширине зубных дуг;

9.С укорочением и сужением зубных дуг и протрузией всех резцов.

В классификации А. И. Бетельмана (1959) дистальный прикус относится к аномалиям в сагиттальном направлении имеет следующие 4 клинические формы [21]:

1.Нижняя микрогнатия при нормальном развитии верхней челюсти;

2.Верхняя макрогнатия при нормальном развитии нижней челюсти;

3.Верхняя макрогнатия в сочетании с нижней микрогнатией;

4.Прогнатия верхней челюсти со сжатием в боковых участках

Л.С. Персин [17] выделяет следующие клинические разновидности дистальной окклюзии:

1. Дистальная окклюзия, обусловленная чрезмерным развитием верхней челюсти, смещением верхнего зубного ряда вперед;
2. Дистальная окклюзия, обусловленная дистальным положением нижней челюсти, уменьшением нижнего зубного ряда;
3. Дистальная окклюзия, осложненная сужением зубных рядов в боковых участках, глубокой резцовой окклюзией или резцовой дизокклюзией зубных рядов;
4. Сочетание аномалии окклюзии с аномалиями зубов и челюстей.

Коллективом ПСПбГМУ им. акад. И.П.Павлова создана морфо-функциональная характеристика аномалий прикуса и положения отдельных зубов:

1. Характеристика прикуса

В сагиттальной плоскости:

- Дистальный
- Мезиальный
- Нейтральный

В вертикальной плоскости:

- Глубокий
- Открытый
- Нейтральный

В трансверзальной плоскости:

- Перекрестный:
  - Односторонний (право/ лево)
  - Двухсторонний
  - Буккальный
  - Лингвальный
  - Сочетанный
  - Со смещением нижней челюсти
  - Без смещения нижней челюсти

2. Характеристика челюстей
   - Размеры челюстей
   - Характеристика положения челюстей в пространстве черепа
3. Характеристика отдельных зубов
   - Характеристика величины и формы:
     - Макродентия
     - Микродентия
     - Уродливые зубы
     - Шилообразные зубы
     - Зубы Фурнье
     - Зубы Гетчинсона
   - Характеристика числа зубов:
     - Гиподентия
     - Гипердентия
   - Нарушения структуры твердых тканей гипоплазии эмали, дисплазия зубов
   - Характеристика прорезывания – сроки, парность, последовательность
   - Характеристика положения отдельных зубов
4. Функциональное состояние зубо-челюстного аппарата на основе жевательных проб

3. Этиология и патогенез дистального прикуса

Причины развития дистального прикуса разнообразны [1; 20; 25]. Согласно классификации Канторовича А. (1932), предложенной на основе этиологических признаков, выделено 2 группы аномалий: эндогенные, вызванные наследственными причинами и экзогенные, вызванные внешними условиями [17].

Во внутриутробном развитии в норме челюсти развиваются неравномерно. У эмбрионов к концу 2 месяца антенатального периода челюсти находятся в прогнатическом соотношении, затем по мере формирования и развития твердого неба, язык прижимается ко дну ротовой полости, что стимулирует развитие нижней челюсти. Далее, к 9-13 неделе развития плода характерно прогеническое соотношение челюстей. К моменту рождения снова формируется прогнатическое соотношение челюстей, что позволяет ребенку в грудном возрасте свободно перемещать нижнюю челюсть вперед при сосательных движениях, стимулируя ее рост [1].

В случае, если в период внутриутробного развития на плод оказываются такие негативные факторы, как токсикоз первой половины беременности, нарушение обмена веществ, высокий уровень радиации, недостаток витаминов, влияние вредных привычек, а также травматизация во время продвижения плода по родовым путям женщины, то процессы формирования челюстей нарушаются, что может приводить к дистальному прикусу[1; 7; 20; 25].

Искусственное вскармливание с использование бутылочки с большим отверстием является одной из основных причин развития дистального прикуса, так как при таком типе вскармливания ребенок не прилагает достаточных усилий и, следовательно, не происходит рост нижней челюсти, сохраняется младенческая ретрогнатия, приводящая к дистальной окклюзии зубных рядов [1; 7; 19]. В норме сосательный рефлекс со временем пропадает. Если ребенок старше 1 года продолжает сосать соску, питаться через бутылочку, иметь вредную привычку сосать различные предметы или палец, то тогда формируется дистальный прикус в сочетании с открытым прикусом [16; 23; 25].

Если после прорезывания временных зубов ребенок все равно продолжает питаться мягкой пищей, то это также способствует снижению жевательной функции, что ведет к развитию дистальной окклюзии [7].

Также к причинам развития дистального прикуса относят гиперактивность мышц, смещающих нижнюю челюсть дистально; болезни раннего детского возраста (особенно рахит); эндокринные нарушения, которые могут влиять на процессы роста костей; несвоевременное лечение и удаление молочных зубов, что нарушает сроки и парность прорезывания коренных зубов, что в свою очередь ведет к их дистопии и ретенции, а это также может нарушать рост челюстей [1].

Особое значение в формировании дистального прикуса имеет нарушение носового дыхания, которое возникает вследствие искривления носовой перегородки, гипертрофии нижних носовых раковин, аденоидов на задней стенке глотки и других хронических воспалительных заболеваний верхних дыхательных путей, что приводит к ротовому дыханию. При ротовом типе дыхания верхняя челюсть суживается, так как лишена внутренней опоры языка, фронтальный ее участок вместе с передними зубами выдвигается вперед, за счет слабости круговой мышцы рта, а нижняя челюсть сдвигается назад за счет повышенного тонуса подбородочно-подъязычной, двубрюшной и челюстно-подъязычной мышц [1; 7].

Также сужению верхней челюсти и протрузии фронтальных зубов способствует сохранение инфантильного глотания, при котором язык отталкивается от небной поверхности фронтальной группы зубов [5;25].

Все вышеперечисленные признаки, приводящие к формированию дистального прикуса, вызывают как функциональные, так и эстетические нарушения, поэтому важно диагностировать эту патологию на ранних этапах.

4. Методы диагностики дистального прикуса

Диагностика в ортодонтии имеет крайне важное значение и требует достаточного количества информации о пациенте для постановки

грамотного диагноза, на основе которого будет разработан план лечебных мероприятий [20]. Особенности обследования определяются возрастом пациента, который имеет решающее значение особенно у детей, как в отношении способа лечения в разных периодах развития зубов, так и в отношении психологического подхода [7].

В ортодонтии используются как клинические, так и дополнительные методы диагностики [19]. К клиническим методам относятся субъективные и объективные методы обследования [15]. Клиническое обследование является основным методом при постановке диагноза. Субъективные методы клинического обследования включают сбор анамнеза, осмотр лица и полости рта [32].

Сбор анамнеза проходит в ходе беседы с пациентом, в результате которой выявляют жалобы, собирают информацию о стоматологическом, медицинском и социальном состоянии. Следует внимательно относиться к жалобам пациента, потому как это помогает понять врачу-ортодонту цель, которую хочет достигнуть пациент в ходе лечения, и оценить психологическую подготовку к предстоящему ортодонтическому лечению [1; 20; 32]. Сбор анамнеза позволяет определить общее состояние здоровья пациента: наличие сахарного диабета, заболеваний почек, кишечника могут способствовать преобладанию процесса резорбции костной ткани над процессом ее образования, что может вызвать чрезмерную подвижность зубов после ортодонтического лечения либо рецидив из-за нарушения кальций-фосфорного равновесия. Также сбор анамнеза помогает выявить наличие аллергии на различные материалы, применяемые в ортодонтии; наличие инфекционных заболеваний; эпилепсии; травмы и операции челюстно-лицевой области, которые могут оказывать влияние на выбор метода, ход и результат ортодонтического лечения [32]. Опрос также необходим для определения этиологии аномалии зубочелюстной системы [18].

Объективные методы клинического обследования включают в себя осмотр, пальпацию и проведение функциональных проб [4].

При внешнем осмотре больного обращается внимание на его телосложение, форму рук и головы. Изучаются особенности конфигурации лица: асимметрия и сглаженность контуров лица, выраженность носогубных и подбородочных складок, а также укорочение нижней части лица [22]. Пациент с дистальной окклюзией имеет следующий внешний вид: средняя треть лица и губа выступают, нижняя треть лица укорочена, а подбородок скошен [1; 5]. Важно выявить признаки нарушения носового дыхания, а так же обратить внимание на тип глотания [4; 7; 18].

Следующим этапом осмотра является пальпация височно-нижнечелюстных суставов. Обращается внимание на возможный их хруст и щелканье при открывание рта, на характер движения нижней челюсти при открывании и закрывании рта, а также возможность перемещения ее вперед, назад или в сторону. Врач оценивание межрезцовое состояние при максимально открытом рте [22].

Далее исследуют полость рта пациента: слизистую оболочку, степень развития и положение уздечек верхней и нижней губы, наличие тяжей, величину и форму языка, амплитуду его движений, глубину свода твердого неба, развитие альвеолярных частей челюстей и апикального базиса по сравнению с зубной и альвеолярной дугой, оценивается состояние пародонта [22]. Основным оральным признаком дистального прикуса является дистальное положение нижней челюсти относительно верхней и наличие саггитальной щели более 2 мм [8].

Для уточнения причины дистально прикуса применяется клиническая проба Эшлера-Биттнера. Сначала врач запоминает форму лица пациента в профиль при привычной окклюзии. Затем пациента просят выдвинуть нижнюю челюсть вперед, и если при достижении режуще-бугоркового контакта профиль пациента улучшается, то можно предположить, что нижняя челюсть недоразвита или расположена

дистально. Если при выдвижении нижней челюсти вперед профиль лица ухудшился, то причина в чрезмерном развитии верхней челюсти или ее мезиальном положении в черепе. В случае, когда по мере продвижения нижней челюсти профиль пациента сначала улучшается, а затем ухудшается, то можно говорить о том, что в основе формирования дистального прикуса лежит комплекс нарушения размера и положения как верхней, так и нижней челюсти [1; 18].

Дополнительные методы диагностики включают антропометрическое исследование, измерение гипсовых моделей зубных рядов, графические методы диагностики, рентгенологические методы, функциональные пробы [18].

Антропометрическое исследование основано на изучении строения лицевого и мозгового отделов черепа, соотношения разных отделов головы и отношений их к трем плоскостям, и включает в себя изучение лица по фотографиям (фотометрия) и телерентгенограммам (ТРГ) [19].

Фотометрическое исследование дает возможность исследовать краниометрические соотношения, влияющие на форму лица и его профиль, уточнить особенности челюстного профиля, нарушающие гармонию лица [24].

Измерение гипсовых моделей зубных рядов позволяет выявить степень выраженности морфологических нарушений. Для гнатической формы характерно увеличение абсолютных показателей размеров верхней челюсти при нормальных или уменьшенных размерах нижней челюсти, либо уменьшением абсолютных размеров нижней челюсти при нормальных или увеличенных размерах верхней челюсти. Зубоальвеолярная форма дистального прикуса характеризуется увеличением переднего участка верхней челюсти, уменьшением ширины зубных дуг, а также сужением апикального базиса при протрузии фронтальных зубов верхней челюсти [24].

Графический метод диагностики основан на определении размеров и формы зубных рядов. Наибольшее применение в ортодонтии получила диаграмма Хаулея-Гербера-Гербста, которая основана на антропометрической зависимости величины и формы верхнего зубного ряда от поперечных размеров трех постоянных зубов: центрального и бокового резцов и клыка [9]. В норме в период временного прикуса верхний и нижний зубные ряды представляют собой полукруг, в период прикуса постоянных зубов нижняя зубная дуга имеет форму параболы, а верхняя имеет форму полуэллипса [19]. При дистальном прикусе зубные ряды могут иметь различную форму (см. стр.8).

Рентгенологическое исследование необходимо для определения плана лечения, для уточнения диагноза, оценки изменений, происходящих в процессе роста организма, а также для лечебных мероприятий [18]. При выполнении рентгенологического обследования проводится ортопантомография, телерентгенография, прицельные снимки зубов, рентгенография шейных позвонков и кисти руки [1; 13; 20].

С помощью ортопантомографии (рис.1) получают снимки, дающие представление о степени резорбции корней молочных зубов и их соотношении с зачатками постоянных зубов, а также о степени минерализации коронок и корней зубов. По ортопантомограмме возможно выявить зачатки сверхкомплектных зубов, определить наклон ретенированных и прорезавшихся зубов по отношению к соседним и срединной плоскости, оценить зубоальвеолярную высоту в переднем и боковых участках челюстей, выявить асимметрию правой и левой половин челюстей, диагностировать врожденные деформации, а также воспалительные, опухолевые и системные поражения челюстей [7; 15; 22; 32].

Рис.1. Ортопантомограмма

Телерентгенограмма (рис.2) является важным диагностическим снимком для определения патологии в сагиттальной плоскости. ТРГ проводят в прямой и боковой проекциях. Наибольшую значимость для врача-ортодонта дает анализ боковых телеренгенограмм черепа. Данные телерентгенограммы показывают форму и строение черепа и лицевого скелета, расположение челюстей, степень их развития, расположение мягких тканей и соотношение их с лицевым скелетом, а также определяют локализацию аномалий в лицевом [18; 22]. Данные измерений телерентгенограммы при дистальном прикусе будут зависеть от его клинической формы, в частности, от сочетания с гнатическими или другими нарушениями лицевого скелета [1; 15; 23].

Рис. 2. Телеренгенограмма в боковой проекции

Проведение рентгенографии шейных позвонков и кисти позволяет определить степень завершенности роста скелета и прогнозировать

успешность применения аппаратов, влияющих на рост челюстей [14]. Снимок кисти и запястья (рис. 3) делается прежде всего у ребенка со скелетными аномалиями II класса по Энглю, если его хронологический возраст свидетельствует о нормальном протекании подросткового периода, но наблюдается отставание в половом развитии. Если снимок кисти показывает отставание скелетного развития, то пик роста еще не наступил; если же скелетный возраст свидетельствует о достаточной зрелости, то пик роста челюстей, скорее всего, позади [20].

Рис. 3. Рентгенография кисти

Компьютерная томография является обязательным исследованием в тех случаях, когда традиционная рентгенография недостаточна для точной диагностики [10]. Целями использования компьютерной томографии в ортодонтии является выявление анатомических особенностей с зубочелюстными аномалиями, а также определение размеров структур челюстно-лицевой области и их расположения. К таким случаям относятся наличие расщелины альвеолярного отростка, твердого и мягкого неба, сверхкомплектных зубов и резорбции корней, а также планирование ортогнатических операций [34]. Компьютерная томография

позволяет визуализировать самые мелкие изменения анатомических структур исследуемой области, а также даёт эффективную информацию о локализации жизненно важных структур, уровне и количестве костной ткани во время диагностики на любом этапе ортодонтического лечения [10; 33]. На рисунке 4 представлен случай пациентки З. с диагнозом: «Дистальная окклюзия II класс, I подкласс по Энглю. Глубокая резцовая дизокклюзия». На зонограмме зуба 1.4 (рис. 5) определяется отсутствие наружной кортикальной пластинки верхней челюсти в области исследуемого зуба, в то время как по данным ортопантомограммы (рис. 6) данное обстоятельство определить невозможно [10; 33].

Рис. 4. Пациентка З., 27 лет.

Рис. 5. Зонограмма зуба 1.4.

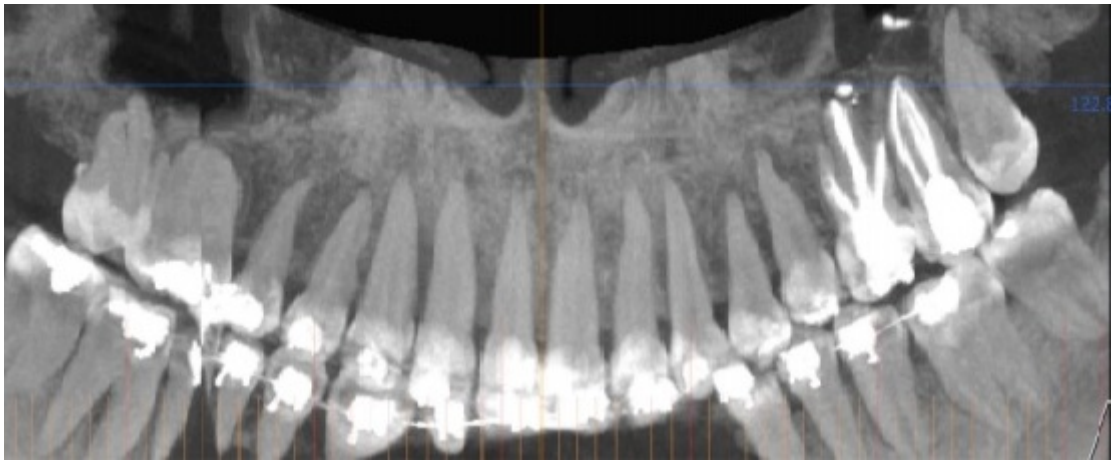

Рис.6. Ортопантомограмма пациентки З.

Состояние височно-нижнечелюстного сустава определяется по данным рентгенографии и томографии сустава. По данным снимка оценивается форма и соотношение структурных элементов сустава, а также показания к ортодонтическому перемещению нижней челюсти [30]. У пациентов с наличием дистального прикуса, обусловленного дистальным положением нижней челюсти, суставные головки расположены дистально, а суставная щель в переднем отделе шире, что может вызывать перегрузку и дисфункцию при его функционировании [1].

При ортодонтической диагностике применяют функциональные методы, позволяющие оценить движения нижней челюсти, оценить электрическую активность мышц, исследовать кровоток в тканях. В настоящее время наибольшее распространение получили методы оценки реакций тканей пародонта на перемещение зубов [15]. Для оценки функционального состояния мышц применяется метод электромиографии. Этот метод основан на регистрации изменений разности потенциалов при распространении возбуждения по мышечным волокнам [15; 23]. Для пациентов с дистальным прикусом в состоянии физиологического покоя характерно преобладание биоэлектрической активности задних пучков височных мышц над жевательными мышцами [11].

5. Комплексные методы лечения дистального прикуса

К методам лечения больных с наличием дистального прикуса можно отнести следующие: аппаратные, ортопедические (протетические), хирургические, миогимнастика, массаж, физиотерапевтические и комплексные [15].

5.1.Методы лечения в молочном прикусе

Для лечения дистального прикуса в периоде молочного прикуса используется комплекс лечебно-профилактических мер, направленных на устранение действия этиологических факторов, а также на регуляцию роста челюстей и их положения [1]. Показаны аппараты, задачей которых

является стимулирование развития нижней челюсти и сдерживание развития нижней челюсти [25].

В первую очередь в период окклюзии молочных зубов устраняют факторы, влияющие на нормальный рост и развитие челюстных костей. К таким факторам относятся: неправильное вскармливание с использованием бутылочки с большим отверстием, вредные привычки сосания, ротовое дыхание, инфантильный тип глотания, нарушение осанки [5].

Существуют профилактические ортодонтические аппараты, которые предназначены для предупреждения развития зубочелюстных аномалий и нормализацию развития зубо-челюстно-лицевой области. К аппаратам, оказывающим профилактическое действие на возникновение аномалий дистального прикуса, относятся: вестибулярный щит, вертушка, губной активатор Дасса [15].

Вестибулярный щит (рис. 7) – представляет собой пластинку с кольцом, повторяющую форму альвеолярных отростков с выемками в области уздечек, губ и тяжей. Данная пластинка предназначена для тренировки круговой мышцы рта с целью профилактики ротового дыхания, а также для устранения вредной привычки сосания нижней губы, что ведет к риску развития дистального прикуса [6].



Рис. 7. Вестибулярный щит (Головко Н.В.,2002).

Вертушка (рис. 8) – представляет собой аппарат, состоящий из ручки с осью, на которой оборачивается крыльчатка, которую двигает воздух, выдыхаемый ребенком. Показаниями к применению являются: нарушение функции смыкания губ и тренировка круговой мышцы рта для профилактики ротового типа дыхания [6].



Рис. 8. Вертушка (Головко Н.В., 2002).

Губной активатор Дасса (рис. 9) – представляет собой аппарат, состоящий из проволочного расширителя с кольцеобразной пружиной, на концах которого имеются пластмассовые площадки для губ. Данный аппарат применяется для тренировки круговой мышцы рта при лечении дистальной окклюзии и фронтальной дизокклюзии [15].

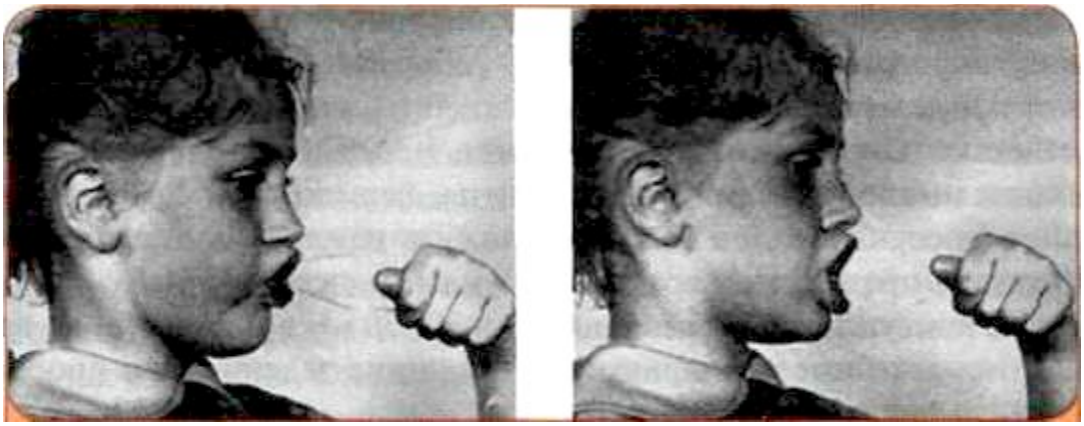

Рис. 9. Активатор Дасса (Головко Н.В.,2002).

В период молочного прикуса при формировании дистальной окклюзии показано применение преортодонтических трейнеров (рис. 10) – двучелюстных функционально действующих ортодонтических аппаратов. Показаниями к применению являются: ротовое дыхание, вредные привычки сосания, парафункция языка, аномалии прорезывания передних зубов,а также сужение зубных рядов [15].

Рис. 10. Трейнер (Образцов Ю.Л., Ларионов С.Н., 2007).

Для лечения дистальной окклюзии в молочном прикусе используются следующие аппараты: накусочная пластинка Катца; аппарат с заслоном для языка; активатор Андрезена-Гойпля; открытый активатор Кламмта; регулятор функции Френкеля I и II типа; бионаторы Бальтерса, Янсон, Хорошилкиной-Токаревич; формирователи прикуса Бимлера; аппарат Персина для лечения дистоокклюзии [1; 6; 18; 22].

Накусочная пластинка Катца (рис. 11) – съемный функциональный ортодонтический аппарат, представляющий собой пластинку с перекидными кламмерами и накусочной плоскостью. Аппарат оказывает действие в сагиттальном направлении, перемещая нижнюю челюсть и зубы мезиально, а также в вертикальном направлении: зубо-альвеолярное удлинение боковой группы зубов и зубо-альвеолярное укорочение фронтальной группы зубов на обеих челюстях [9].

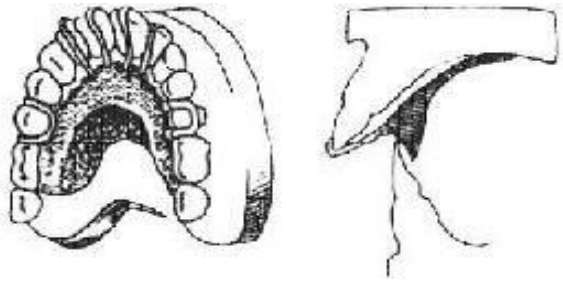

Рис. 11. Накусочная пластинка Катца (Куцевляк В.И., 2005).

Аппарат с заслоном для языка – съемный функционально направляющий ортодонтический аппарат, применяющийся для устранения вредной привычки прокладывании языка между резцами, а также для устранения давления языка на фронтальную группу зубов, что приводит к их протрузии [22; 25]. Примерами такого аппарата являются: вестибуло-оральная пластинка Крауса (рис. 12) и пластинка с петлями Рудольфа (рис. 13) [6].

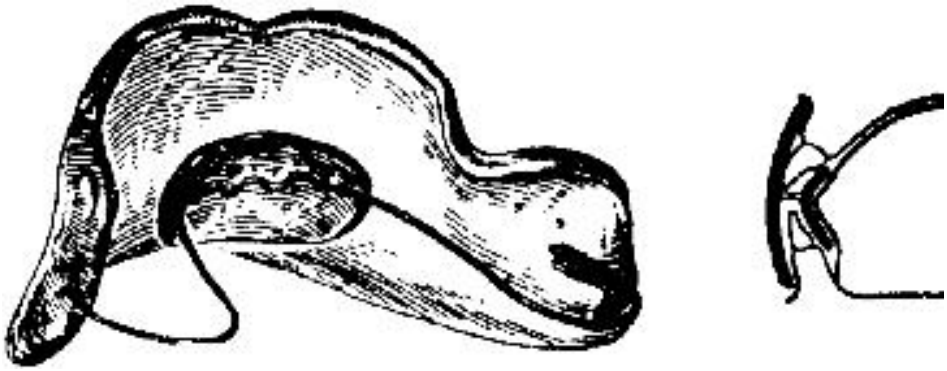

Рис. 12. Вестибуло-оральная пластинка Крауса (Головко Н.В., 2002).

Рис. 13. Пластинка с петлями Рудольфа (Головко Н.В., 2002).

Активатор Андрезена-Гойпля (рис. 14) – съемный функционально действующий двухчелюстной аппарат, состоящий из смоделированных вместе базисных пластинок на верхнюю и нижнюю челюсть. Содержит следующие механически действующие элементы: ретракционную дугу для устранения протрузии резцов и винт для устранения сужения челюстей. Также содержит элементы функционально-направляющего действия для внедрения нижних резцов при глубоком прикусе [6; 18].

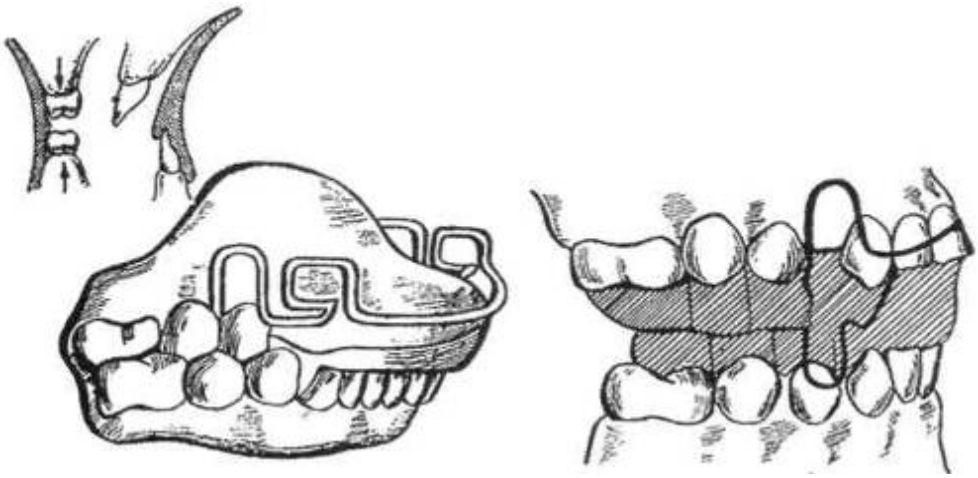

Рис.14. Активатор Андрезена-Гойпля (Персин Л.С., 2015).

Открытый активатор Кламмта (рис. 15) – аппарат представляет собой моноблок из базисов на верхнюю и нижнюю челюсть с открытым передним участком неба и коронок передней группы зубов, что позволяет им пользоваться круглосуточно, благодаря увеличению пространства для языка. Используется при лечении дистального прикуса с протрузией фронтальной группы зубов верхней челюсти, при сагиттальной щели до 5 мм [6; 18].

Рис. 15. Разновидности активатора Кламмта (Головко Н.В.,2002).

*Регуляторы функций Френкеля I и II типа (*рис. 16) – каркасные аппараты, применяемые для лечения дистального прикуса. В конструкцию аппарата входят: вестибулярные щиты, губные пелоты, лингвальная и вестибулярная дуги, а также нёбный бюгель, соединяющий вестибулярные щиты. Регулятор функции Френкеля I типа применяется при лечении дистального прикуса в сочетании с протрузией передних верхних зубов. Рост нижней челюсти стимулируется за счет изменения миодинамического равновесия между круговой мышцей рта, оттянутой от нижних резцов губным пелотом, а также мышцами языка. Регулятор функции Френкеля II типа применяется при лечении дистального прикуса в сочетании с нёбным наклоном верхних передних зубов. За счет дополнительного элемента – нёбной протрузионной дуги, перемещение передних верхних зубов происходит в губном направлении [18].

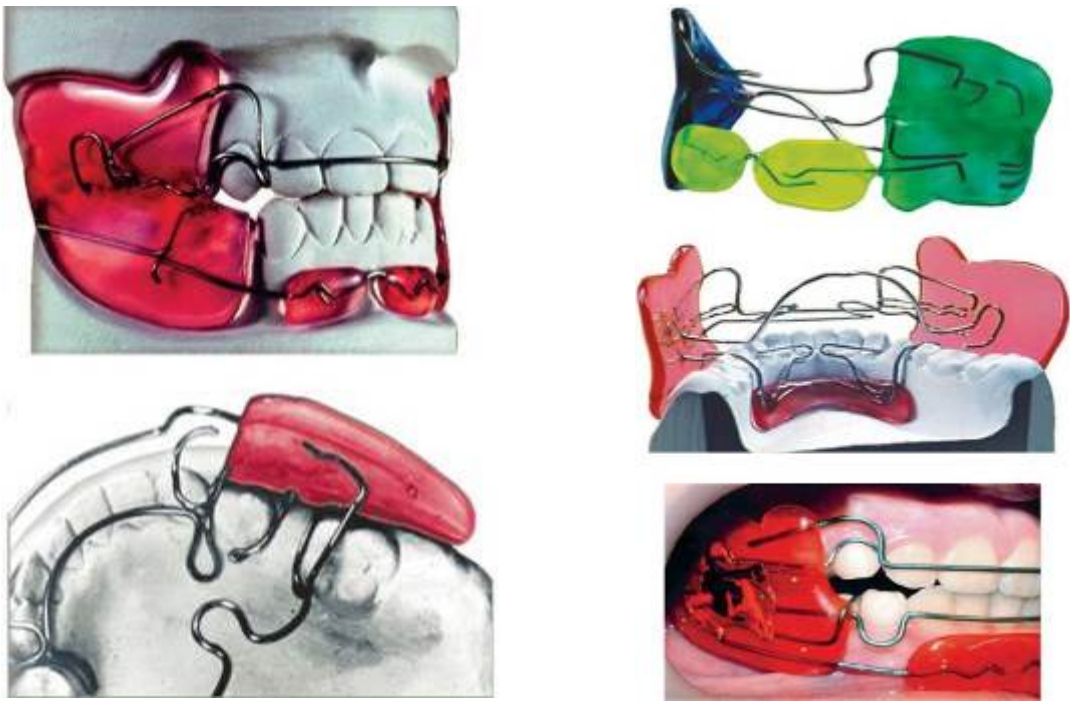

Рис.16. Регулятор Функции Френкеля I и II типа (Персин Л.С., 2015).

Бионатор Бальтерса (рис. 17) – используется для устранения сужения зубных рядов и протрузии верхних резцов, а также стимулирует смыкание губ и предотвращает давление щек на боковые зубы [25].

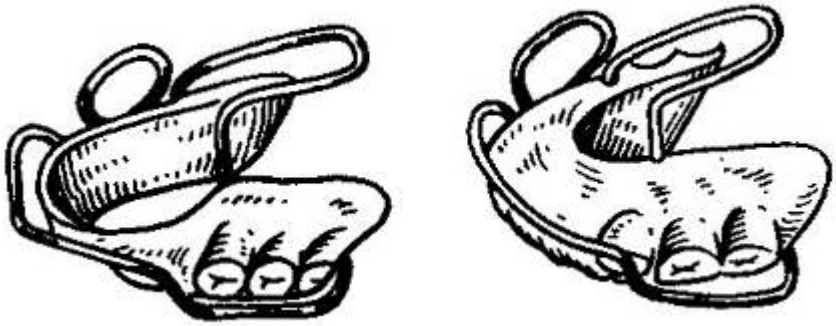

Рис. 17. Бионатор Бальтерса (Головко Н.В., 2002).

Бионатор Янсон (рис. 18) – используется при нижнечелюстной ретрогнатии и ее сочетании с верхнечелюстной макрогнатией, способствует выдвижению нижней челюсти вперед. Рост верхней челюсти сдерживают путем присоединения к бионатору на период сна пациента лицевой дуги с использованием внеротовой тяги [19; 25].

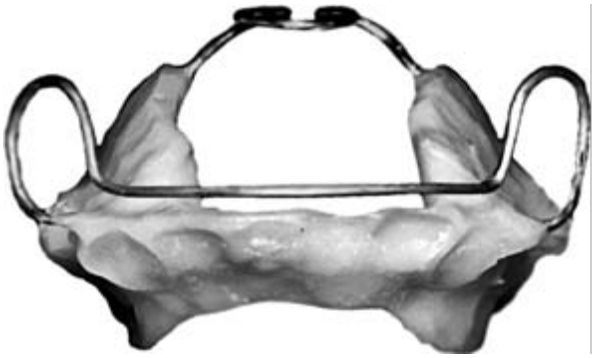

Рис. 18. Бионатор Янсон (Образцов Ю.Л., Ларионов С.Н., 2007).

Бионатор Хорошилкиной-Токаревич (рис. 19) – предназначен для лечения дистального глубокого прикуса при протрузии резцов верхней

челюсти, наличии трем между ними без значительного сужения зубных рядов [24].

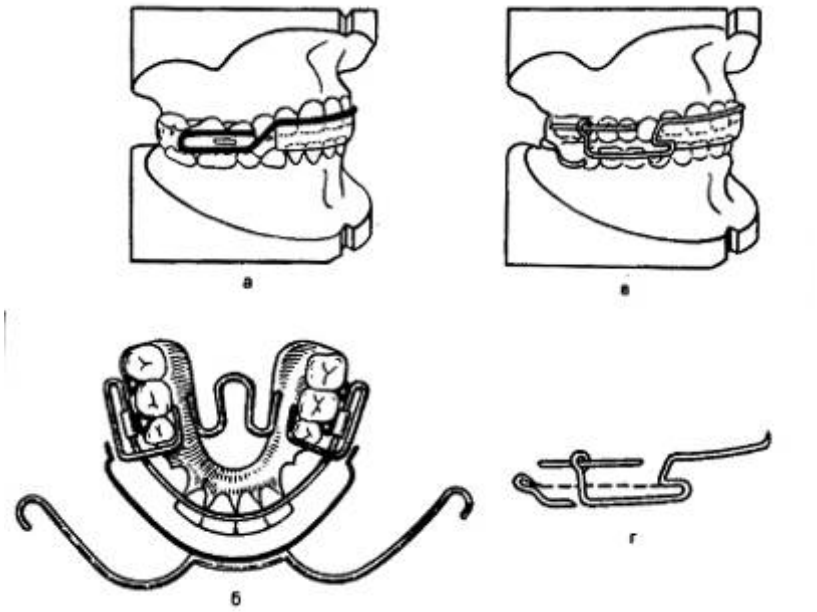

Рис.19. Бионатор Хорошилкиной-Токаревич (Головко Н.В., 2002).

Формирователи прикуса Бимлера – применяются для устранения зубочелюстных аномалий, сочетающихся с наличием трем между зубами, тесным расположением передних зубов, поворотом их по оси, сужением зубных дуг, а также при глубоком или открытом прикусе при дистальном соотношении зубных рядов [24].

Аппарат Персина (рис. 20) – используется при дистальном положении нижней челюсти и ее микрогнатии, стимулирует выдвижение и ее рост, позволяет перераспределить функциональную нагрузку с одного зубного ряда на другой, устраняет протрузию верхних резцов, а также повышается тонус круговой мышцы рта при смыкании губ [6; 19].

Рис. 20. Аппарат Персина (Персин Л.С., 2016).

Аппаратное лечение следует применять совместно с миогимнастикой. Лечебная гимнастика применяется для профилактики и лечения аномалий развития и деформации челюстных костей, способствует достижению правильного смыкания губ, тренирует мышцы, способствует нормализации всех функций зубочелюстной системы. Лечебную гимнастику следует назначать за 1-3 мес до начала ортодонтического лечения, так как применение лечебной нагрузки на зубы, челюстные кости и височно-нижнечелюстной сустав подготавливает детей к восприятию силы ортодонтических аппаратов, а также приводит к тому, чтобы смыкание губ происходило без напряжения мышц, выдвигающих нижнюю челюсть [19]. Применяются комплексы упражнений для увеличения тонуса круговой мышцы рта; для повышения тонуса мышц, выдвигающих нижнюю челюсть вперед; для нормализации носового дыхания [15].

Также, при необходимости, для лечения дистального прикуса проводят пластику уздечек, выполняют пришлифовывание бугров отдельных зубов [25].

5.2.Методы лечения в сменном прикусе

В сменном прикусе при лечении прогнатии применяются съёмные пластинчатые аппараты на верхнюю челюсть с наклонной плоскостью (особенно при дистальной глубокой окклюзии), а также преортодонтический трейнер. Помимо этого, при лечении дистального прикуса на зубоальвеолярном уровне, особенно при сочетании скученности зубов и сужении зубного ряда, можно использовать и несъемные конструкции: аппарат «2х4» (рис. 21) , составными частями которого являются кольца на первые моляры и брекеты на 4 верхних резца [1].

Рис. 21. Типодонт с аппаратом «2х4».

В период раннего сменного прикуса используют регулятор функции Френкля I и II типа. Он сдерживает рост верхней челюсти, способствует выдвижению нижней челюсти вперед, а также росту апикального базиса челюстей в переднем отделе нижней челюсти за счет губных пелотов и в боковых отделах за счет щечных щитов [24].

В более поздние периоды применяются различные активаторы с винтами в сочетании с применением лицевой дуги с резиновой тягой, фиксируемой на головной шапочке или шейной повязке. Важной возможностью таких конструкций является сдерживание роста верхней челюсти в сагиттальном направлении, что показано при гнатических формах дистальной окклюзии, сопровождающихся верхней макронатией. Также для лечения дистальной окклюзии эффективно применение аппаратов, способствующих выдвижению нижней челюсти: аппарат Персина, Бимлера, Бальтерса и Лемана [17].

У детей со сменным прикусом и тенденцией к формированию дистальной окклюзии McNamara рекомендует производить расширение верхней челюсти быстрым небным расширителем. Последующее применение ретенционной пластинки ведет к перемещению нижней челюсти в более удобную для пациента выдвинутую позицию и, таким образом, устраняется буккальный перекрестный прикус, а затем улучшаются окклюзионные взаимоотношения в сагиттальном направлении [1].

При дистальном прикусе с сочетанием глубокого резцового перекрытия, блокирующего нижнего челюсть и тормозящее ее развитие, применяется разобщение прикуса при помощи капп, фиксируемых на боковые группы зубов, или покрытие вторых молочных моляров коронками с шипами по Катцу [1].

При несоответствии размеров зубов и челюстей рекомендуется последовательное удаление зубов по Хотцу: в 7,5 – 9 лет удаляются молочные клыки верхней челюсти, в 10-11 лет с целью создания места для прорезывания постоянных клыков удаляются постоянные премоляры. Также при необходимости в период сменного прикуса применяется пластика уздечек, пришлифовывание отдельных зубов и санация ЛОР-органов [24].

Также лечение дистального прикуса применяется с удалением наименее ценных зубов на верхней челюсти и дистализацей зубов верхней челюсти с помощью брекет-системы [17]. Однако после прорезывания второго моляра на верхней челюсти произвести дистализацию значительно сложнее [22].

Пациенты с дистальной окклюзией должны находиться на диспансерном наблюдении до полного завершения формирования постоянного прикуса [19].

5.3.Методы лечения в постоянном прикусе

Выбор метода лечения дистальной окклюзии в постоянном прикусе зависит от формы аномалии, а также от степени ее выраженности, которую определяют по величине сагиттальной щели между резцами верхней и нижней челюстей. Сагиттальная резцовая щель образуется из-за несоответствия размеров и положения верхнего и нижнего зубных рядов. Чем больше величина сагиттальной резцовой щели, тем аномалия окклюзии более выражена [1; 17].

При наличии у пациента зубоальвеолярной формы дистального прикуса применяется эджуайс-техника (брекет-система) (рис. 22). При наличии диастемы и трем на верхней челюсти возможно проведение лечения на брекет-системе без удаления зубов [23].

Рис. 22. Типодонт с брекет-системой

Устранение скученности передней группы зубов возможно за счет дистализации сначала вторых, а затем первых моляров. Этот метод может быть невозможен в случае, если у пациента имеются уже прорезавшиеся третьи моляры. В таких случаях показано симметричное удаление зубов. Аболмасов Н.Г. и Аболмасов Н.Н. считают, что для того, чтобы определить, какие зубы следует удалить, важно принимать во внимание следующие факты:

- величину дефицита места – если после выравнивания зубов прогнозируется остаточная трема не больше 2,0 мм, то удаляют первый премоляр, а если более 2,0 мм, то удаляют второй премоляр. Это связано с тем, что во время закрытия промежутков между зубами усиливается тенденция к ретрузии резцов, а удаление второго премоляра в меньшей степени влияет на положение резцов
- состояние зубов – предпочтительнее удалять зубы с разрушенными коронками, проведенным эндодонтическим лечением, изменениями в периапикальных тканях.

При значительном сужении верхней челюсти в области премоляров и моляров возможно применение аппарата Дерихсвайлера (рис. 23) – несъемного расширяющего аппарата, оказывающего воздействие в трансверсальном направлении на зубы, альвеолярный отросток и небный шов [24].

Рис. 23. Типодонт с аппаратом Дерихсвайлера

Для ускорения аппаратного лечения при сужении верхней челюсти и необходимости дистализации зубов применяется решетчатая компактостеотомия (рис. 24). В ходе этой операции на участке от латерального резца до второго моляра с вестибулярной и небной стороны отслаивают слизисто-надкостничные лоскуты трапециевидной формы. Отступя от шеек зубов на 2-3 мм, производят горизонтальный разрез в области твердого неба. Далее бором в компактном слое кости делают отверстия вдоль лунок зубов на расстоянии 3 мм в несколько рядов в шахматном порядке, затем лоскуты укладывают на место и накладывают швы. Ортодонтичекий аппарат фиксируют через 2-3 недели после операции. Одной из целей компактостеотомии является биологическая подготовка кости к последующему ортодонтическому вмешательству, так как ответная реакция, возникшая в кости, выражается в резорбции поврежденной ткани и замене ее новой костью, что усиливает ее пластичность и ускоряет процессы перестройки под действием ортодонтического аппарата [15].

Рис. 24. Решетчатая компактостеотомия.

У пациентов с выраженной гнатической формой дистального прикуса может применяться остеотомия верхней челюсти. Для устранения верхней макрогнатии чаще прибегают к сегментарной остеотомии,

перемещая кзади передний фрагмент, нередко с предварительным удалением отдельных зубов. Сегментарное перемещение связано, как правило, с трудностью перемещения всей верхней челюсти назад из-за других костных структур [1].

При гнатической форме обусловленной микрогнатией нижней челюсти и ее дистальным положением проводится остеотомия нижней челюсти (рис. 25). Проводится рассечение тела либо ветви нижней челюсти и последующее перемещение вперед до нормального положения зубных рядов [12].

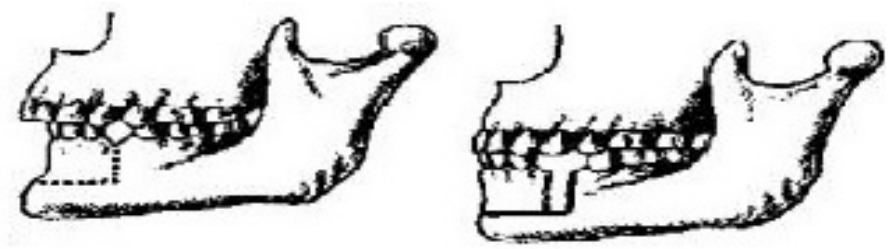

Рис. 25. Операция остеотомии нижней челюсти при ее микрогнатии (Образцов Ю.Л., Ларионов С.Н., 2007).

Поскольку лечение зубочелюстных аномалий и деформаций у взрослых невозможно осуществить только ортодонтическими методами в силу уже сформировавшегося лицевого скелета, хирургическое вмешательство следует рассматривать как составляющую часть комплексного лечения дистального прикуса [1].

5.4. Ретенционный период

После завершения активного ортодонтического лечения важно не допустить рецидивы аномалий форм зубных рядов и положения в них зубов путем применения ретенционных аппаратов. В ретенционный период

ткани пародонта, а также губы, щеки и язык адаптируются к новым физиологическим условиям [24].

В периоде молочного прикуса срок ретенционного периода может быть равен сроку лечения. В сменном прикусе ретенционный период должен превышать время активного лечения не менее, чем в 2 раза. В постоянном прикусе ретенционный период должен быть пожизненным [17].

Ретенционные аппараты могут быть съемные (рис. 26) и несъемные (рис. 27). Несъемные ретенционные аппараты представляют собой спаянные кольца, коронки или кольца с припаянными касательными балками, а также промышленно изготовленные ретейнеры. В качестве съемных ретенционных аппаратов у детей могут применяться лечебные аппараты, которые были использованы в период активного ортодонтического лечения, без дальнейшей активации. Также может быть использована индивидуальная ретенционная каппа [3; 17; 24].

Рис. 26. Разновидность съемного ретенционного аппарата.

Рис. 27. Типодонт с разновидностью несъемного ретенционного аппарата.

2.МАТЕРИАЛЫ И МЕТОДЫ ИССЛЕДОВАНИЯ

2.1. Объекты исследования

Для проведения данного исследования были изучены истории болезни пациентов, закончивших ортодонтическое лечение. Исследование проводилось на базе СПб ГБУЗ «Городская детская стоматологическая поликлиника №6» и ООО «СТОМА», где было изучено 230 историй болезни, из которых отобрано 47 с зафиксированными случаями ортодонтического лечения пациентов с дистальным прикусом в разных возрастных группах. Эти пациенты составили основную группу исследования. Результаты распределений представлены ниже в таблицах в разделе статистическая обработка результатов (глава 2.4).

2.2. Клиническое обследование

Обследование пациентов с наличием дистального прикуса проводилось по общепринятому алгоритму и включало в себя субъективные методы обследования (опрос) и объективные методы (внешний осмотр, пальпация височно-нижнечелюстного сустава и осмотр полости рта).

Опрос включает в себя установление причины, которая привела пациента к врачу-ортодонту (жалобы), анамнез жизни, анамнез заболевания, наличие сопутствующих заболеваний, состояние дыхательных путей, вредные привычки, сроки прорезывания зубов и начало их смены, а также количество и состояние постоянных зубов.

Внешний осмотр проводят в анфас и профиль, и включает в себя изучение конфигурации лица пациента, симметричность и пропорциональность его частей, соотношение губ и их формы, выраженность носогубных и подбородочных складок, положение верхних резцов по отношению к нижней губе и состояние круговой мышцы рта. Также в результате осмотра важно выявить наличие или отсутствие вредных привычек и позотонических рефлексов.

Выполнение пальпации височно-нижнечелюстного сустава необходимо для выявления наличия или отсутствия патологии: наличие хруста и щелчков при открывании рта, симметричность движений суставов, степень открывания рта и наличие болевых ощущений. Раннее выявление патологии височно-нижнечелюстного сустава является важным этапом в клиническом обследовании пациента для устранения функциональных и структурных в нем изменений, а также для комплексного лечения зубочелюстных аномалий, ввиду того, что патология в суставе может приводить к патологической стираемости зубов, смещении центральной линии и другим нарушениям в зубочелюстной системе.

В результате осмотра полости рта оценивалась слизистая оболочка, место прикрепления уздечек верхней и нижних губ, прикрепление уздечки языка, выраженность тяжей, зубная формула, а также прикус.

2.3. Рентгенологические методы обследования

Основными рентгенологическими методами обследования являлись ортопантомография и телерентгенография головы в боковой проекции.

Анализ ортопантомограммы позволял оценивать степень резорбции корней молочных зубов и их соотношение с зачатками постоянных зубов, наличие зачатков сверхкомплетных зубов, определить наклон ретенированных и прорезавшихся зубов по отношению к соседним и срединной плоскости, определить взаимоотношение корней верхних зубов и верхнечелюстных пазух, а также расстояние между корнями зубов и анатомическими структурами. Также анализ ортопантомограммы позволял определять соотношение зубных рядов в сагиттальной и вертикальной плоскостях.

Телерентгенограмма головы в боковой проекции позволяет оценить индивидуальные особенности лицевого скелета и черепа в общем на основании измерения линейных и угловых параметров. Данные

телерентгенограммы показывают соотношение зубных рядов в сагиттальной плоскости, степень развития челюстей, расположение мягких тканей и соотношение их с лицевым скелетом.

2.4. Статистическая обработка результатов

Статистическая обработка собранного материала включает в себя анализ собранных карт, их группировку по различным признакам, составление таблиц и диаграмм для выявления характерных черт и особенностей изучаемого явления, его составляющих частей и их соотношения. Для проведения статистического анализа рассчитывают статистические показатели: показатели экстенсивности, показатели интенсивности и показатели соотношения. Показатель экстенсивности (доля) характеризует отношение части к целому, где все явление принимается за 100%, а часть явления за х %. Показатель интенсивности (частота, распространенность и встречаемость) характеризует частоту явления в свойственной для него среде. Показатель соотношения характеризует частоту явления в несвойственной для него среде. В данном исследовании использовались показатели экстенсивности и интенсивности для изучения:

1. Частоты встречаемости дистального прикуса среди других аномалий прикуса;
2. Частоты встречаемости дистального прикуса в различных периодах прикуса (молочном, сменном, постоянном);
3. Встречаемости дистального прикуса в сочетании с аномалиями прикуса в других плоскостях;
4. Встречаемости дистального прикуса в зависимости от этиологических факторов;
5. Выбора метода лечения в молочном прикусе;
6. Выбора метода лечения в сменном прикусе;
7. Выбора метода лечения в постоянном прикусе.

2.4.1 Частота встречаемости дистального прикуса среди других аномалий прикуса

В результате изучения 230 историй болезней пациентов, закончивших ортодонтическое лечение, было выявлено, что у 47 пациентов зафиксировано наличие дистального прикуса в разных возрастных группах. Для того, чтобы выявить частоту встречаемости дистального прикуса, был рассчитан данный показатель:

230 – 100%

47 – X

X = 20,4 (%)

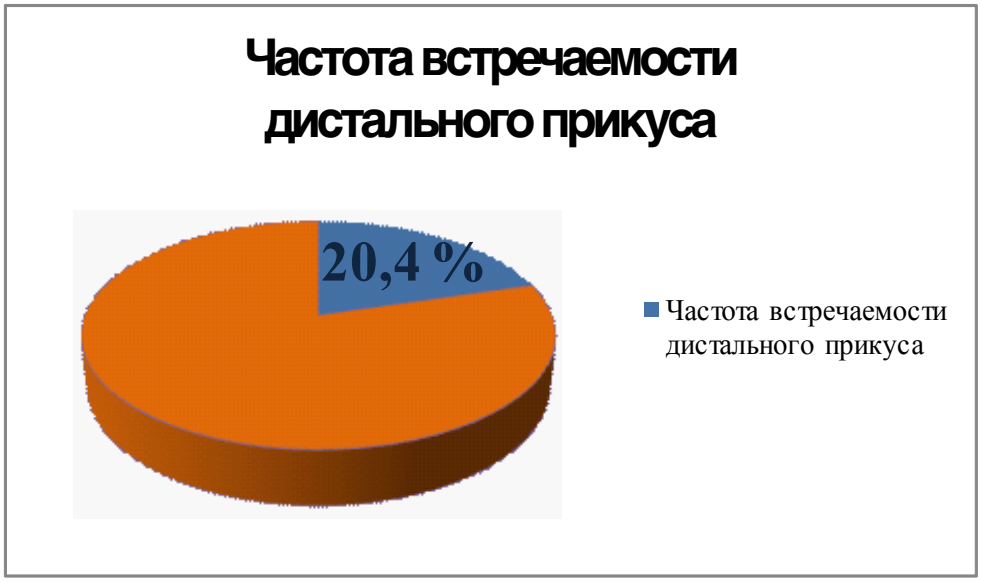

Рис.28 Частота встречаемости дистального прикуса

2.4.2 Распределение больных с дистальным прикусом в различных периодах прикуса (молочном, сменном, постоянном)

По характеру прикуса пациенты были разделены на следующие группы: период молочного прикуса (2 пациента), период сменного прикуса (31 пациент), период постоянного прикуса (14 пациентов).

Таблица 1 – Распределение больных с дистальным прикусом в различных периодах прикуса (молочном, сменном, постоянном)

Период прикуса	**Количество пациентов, чел**	**Частота встречаемости, %**
Молочный прикус	2	4,3
Сменный прикус	31	65,9
Постоянный прикус	14	29,8

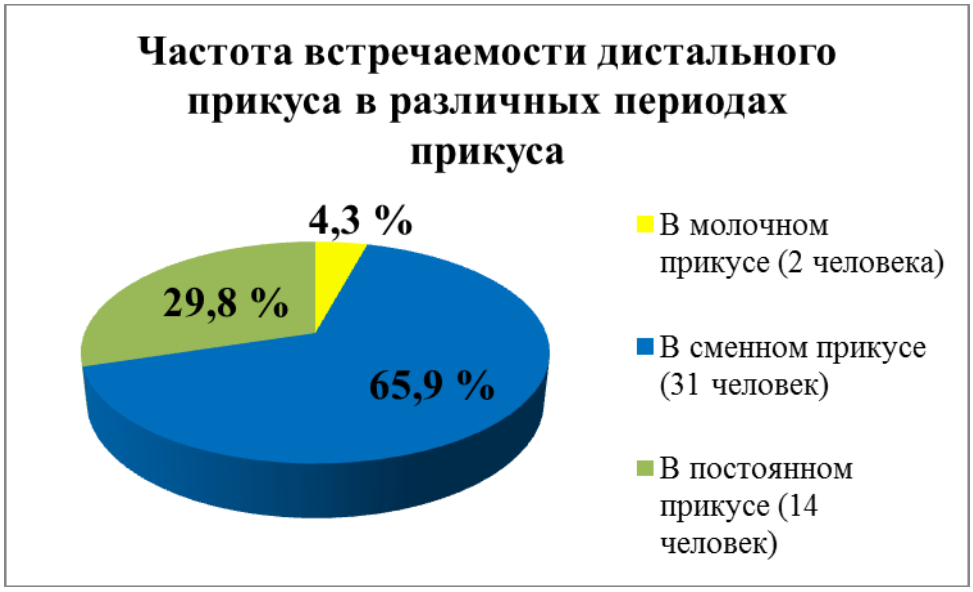

Рис.29 Частота встречаемости дистального прикуса в различных периодах прикуса.

2.4.3 Распределение пациентов с дистальным прикусом в сочетании с аномалиями прикуса в других плоскостях

Пациенты с наличием дистального прикуса были разделены на следующие группы:

1. пациенты с дистальной окклюзией зубных рядов без патологии прикуса в других плоскостях (у 5 пациентов);

2. пациенты с дистальной окклюзией зубных рядов с патологией прикуса в вертикальной плоскости:
   2.1. дистальный прикус в сочетании с глубоким прикусом (у 16 пациентов);
   2.2. дистальный прикус в сочетании с открытым прикусом (у 26 пациентов);
3. дистальный прикус в сочетании с аномалиями в трансверзальной плоскости (не выявлено).

Таблица 2 – Частота встречаемости дистального прикуса в сочетании с аномалиями в других плоскостях.

Вид дистального прикуса	**Количество пациентов, чел.**	**Частота встречаемости, %**
Дистальный прикус без патологии в других плоскостях	5	10,7
Дистальный прикус в сочетании с открытым прикусом	16	34
Дистальный прикус в сочетании с глубоким прикусом	26	55,3
Дистальный прикус в сочетании с аномалиями в трансверзальной плоскости	0	0

4. Распределение пациентов с дистальным прикусом в зависимости от этиологических факторов

Для проведенного исследования данные об этиологических факторах были проанализированы на основании собранного анамнеза пациентов, зафиксированного в картах. Этиологические факторы, влияющие на возникновение дистального прикуса, были разделены следующим образом: заболевания ЛОР-органов, парафункция языка, ранняя потеря молочных зубов, генетический фактор (наличие дистального прикуса у родителей), длительное сосание соски, закусывание нижней губы, сосание различных предметов, а также инфантильный тип глотания.

Таблица 3 – Этиологические факторы, выявленные у пациентов с дистальным прикусом.

Этиологический фактор	**Количество пациентов, чел.**	**Частота встречаемости у пациентов с дистальным прикусом, %**
Заболевания ЛОР-органов	8	17
Парафункция языка	4	8,5
Ранняя потеря молочных зубов	3	6,4
Генетический фактор (наличие дистального прикуса у родителей)	3	6,4
Длительное сосание соски	16	34
Закусывание нижней губы	2	4,3
Сосание различных предметов	7	14,9
Инфантильный тип глотания	4	8,5

2.4.5 Распределение пациентов в зависимости от выбора метода лечения в молочном прикусе

Дистальный прикус в периоде молочного прикуса наблюдался у 2 пациентов. У первого пациента дистальный прикус сочетался с открытым прикусом, у второго пациента дистальный прикус сочетался с глубоким прикусом.

2.4.6 Распределение пациентов в зависимости от выбора метода лечения в сменном прикусе

Таблица 4 – Методы лечения дистального прикуса в сменном прикусе.

Метод лечения	**Количество пациентов, чел.**	**Доля от общего количества пациентов, имеющих дистальный прикус в сменном прикусе, %**
Лечение с использованием съемной аппаратуры	24	77,4
Лечение с использованием несъемной аппаратуры (брекет-система)	4	12,9
Аппаратурное лечение с удалением зубов	3	9,7

2.4.7 Распределение пациентов в зависимости от выбора метода лечения в постоянном прикусе

Таблица 5 – Методы лечения дистального прикуса в постоянном прикусе.

Метод лечения	**Количество пациентов, чел.**	**Доля от общего количества пациентов, имеющих дистальный прикус в постоянном прикусе, %**
Лечение на брекет-системе без удаления зубов	6	42,9
Лечение на брекет-системе с удалением зубов	8	57,1

Клинический случай №1

Лечение пациента в периоде сменного прикуса

Пациент С., 9 лет

Жалобы: на эстетический дефект.

Перенесенные и сопутствующие заболевания: отрицает.

Анамнез заболевания: Со слов родителей жалобы появились в 7 лет, когда зуб 2.1 начал прорезываться с поворотом. Было проведено рентгенологическое обследование, после которого были обнаружены два зуба, один из которых начал прорезаться между коронок зубов 1.1 и 2.1, ротируя коронку зуба 2.1, а второй сверхкомплектный зуб располагался в области корней зубов 1.1 и 2.1. Сверхкомплектные зубы были удалены в поликлинике по месту жительства.

Семейный анамнез: у родителей патологии прикуса не выявлено.

Диагноз: сменный дистальный глубокий травмирующий прикус, тортоаномалия зубов 2.1 и 2.2, диастема на верхней челюсти, низкое прикрепление уздечки верхней губы, скученность зубов на верхней и нижней челюсти, кариес молочных зубов.

Данные объективного осмотра: лицо симметричное, регионарные лимфатические узлы не увеличены, пальпация их безболезненна. Движения в височно-нижнечелюстном суставе безболезненные, плавные, свободные, без щелчков и ограничений. Слизистая оболочка полости рта бледно-розовая, умеренной влажности, видимые патологические изменения отсутствуют.

Зубная формула:

			R							O	C	C			
зач	зач	C	5.5		5.3					6.3	6.4	6.5		зач	зач
1.8	1.7	1.6	1.5	1.4	1.3	1.2	1.1	2.1	2.2	2.3	2.4	2.5	2.6	2.7	2.8
4.8	4.7	4.6	4.5	4.4	4.3	4.2	4.1	3.1	3.2	3.3	3.4	3.5	3.6	3.7	3.8
зач	зач	C	8.5	8.4	8.3					7.3	7.4	7.5	C	зач	зач
			C		C						C	C			

Объективно: сменный прикус, соотношение первых моляров по II классу по Энглю, глубокая резцовая окклюзия, тортоаномалия зубов 2.1 и 2.2, скученность зубов на верхней и нижней челюсти, дефицит места для прорезывания зуба 2.3. Тяж уздечки верхней губы сильно выражен. Коронковые части зубов 6.4, 6.5, 7.4, 7.5, 8.5 разрушены, сохранен корень зуба 5.5.

Рис. 30. Внешний вид пациента до лечения

Рис. 31. Ситуация в полости рта до начала лечения

Была проведена комплексная диагностика для составления плана лечения:

1. Ортопантомограмма (рис. 32)
2. Телерентгенограмма (рис. 33)
3. Расчет диагностических моделей (рис. 34)

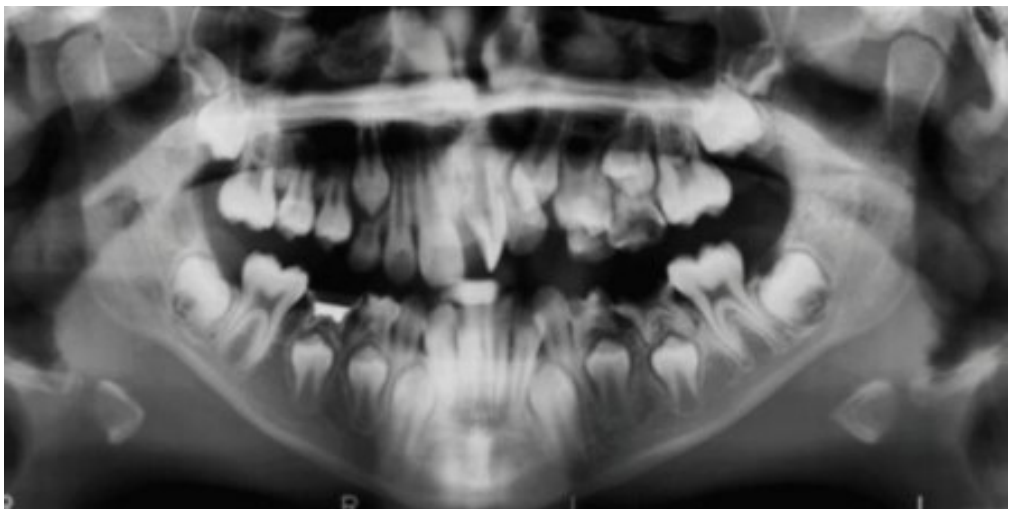

Рис. 32. Ортопантомограмма (перед началом лечения)

Анализ ортопантомограммы: корни зубов 6.4, 6.5 резорбированы полностью, корни зубов 5.3, 7.4, 7.5, 8.4, 8.5 резорбированы на 2/3, корни зубов 7.3, 8.3 резорбированы на 1/2, отсутствует зуб 6.3. Имеются зачатки всех постоянных зубов, в том числе 3-х моляров на верхней и нижней челюсти.

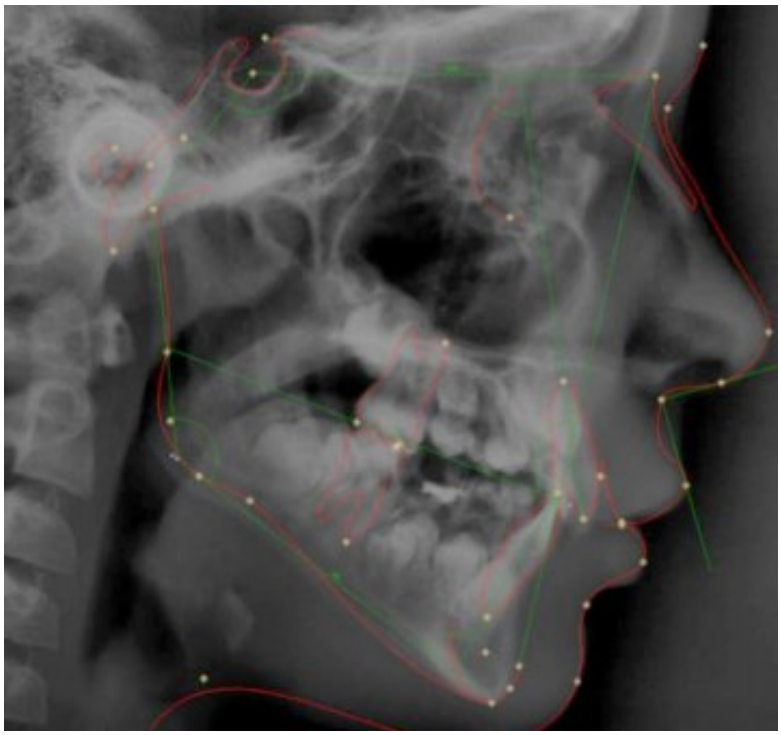

Рис. 33. Телерентгенограмма (перед началом лечения)

Анализ телерентгенограммы: выпуклый профиль, вертикальный тип роста челюстей, II класс по Энглю (скелетная форма), имеется протрузия резцов на верхней челюсти и ретрузия резцов на нижней челюсти.

Рис. 34. Диагностические модели

Анализ диагностических моделей: дефицит места на верхней челюсти 12мм, на нижней челюсти 5мм. Сужение апикального базиса верхней и нижней челюстей 2-й степени, сужение зубной дуги на верхней челюсти в области моляров.

План лечения:

1. Хирургическое лечение: удаление корня зуба 5.5 и разрушенного зуба 6.4
2. Терапевтическое лечение: профессиональная гигиена, санация полости рта
3. Ортодонтическое лечение несъемной техникой
   3.1. Фиксация брекет-системы на верхнюю челюсть, деротация зубов 2.1 и 2.2 с использованием ортодонтических эластиков, создание места для зуба 2.3 с применением нитиноловых пружин.
   3.2. Фиксация брекет системы на нижнюю челюсть, назначение межчелюстных эластиков, при необходимости пришлифовка зубных рядов по окклюзии.
   3.3. Коррекция положения отдельных зубов с использованием изгибов на стальных дугах

На завершающем этапе активного ортодонтического лечения была проведена ортопантомография (рис. 35).

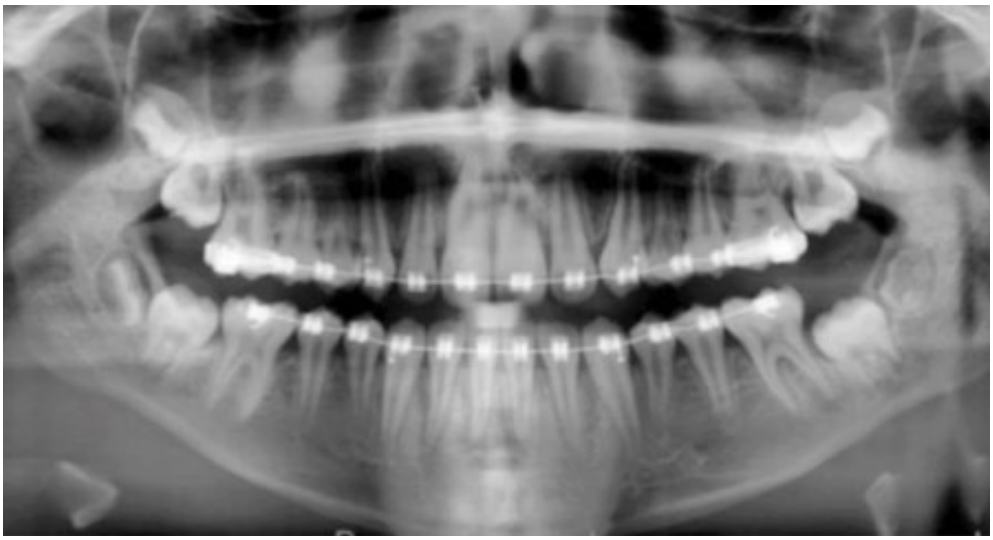

Рис.35. Ортопантомограмма на завершающем этапе ортодонтического лечении

Несъемные ретейнеры на верхнюю и нижнюю челюсть были зафиксированы перед снятием брекет-системы, также была изготовлена съемная ретенционная пластинка на верхнюю челюсть для ночного ношения.

Планируется: удаление 3-х моляров верхней и нижней челюсти в ретенционном периоде.

Рис. 36. Фотографии зубных рядов пациента после лечения

Рис. 37. Внешний вид пациента после лечения

Срок ортодонтического лечения составил 30 месяцев, за это время произошла полная смена молочных зубов на постоянные, прорезались зубы 1.7, 2.7 и 4.7.

Клинический случай №2

Лечение пациента в периоде постоянного прикуса

Пациент А., 33 года

Жалобы: на эстетический дефект

Перенесенные и сопутствующие заболевания: отрицает

Анамнез заболевания: ранее к врачу-ортодонту не обращалась

Семейный анамнез: дистальный прикус у матери

Диагноз: Дистальный прикус II класс 1 подкласс по Энглю, скученность зубов на верхней и нижней челюсти, тортоаномалия зубов 1.2, 2.2, 3.4.

Данные объективного осмотра: лицо симметричное, регионарные лимфатические узлы не увеличены, пальпация их безболезненна. Движения в височно-нижнечелюстном суставе безболезненные, плавные, свободные, без щелчков и ограничений. Слизистая оболочка полости рта бледно-розовая, умеренной влажности, видимые патологические изменения отсутствуют.

Зубная формула:

П	П	П/Кл	П/Кл	Рец	Кл			П		Кл	Рец	Рец	П/Рец	П	П
1.8	1.7	1.6	1.5	1.4	1.3	1.2	1.1	2.1	2.2	2.3	2.4	2.5	2.6	2.7	2.8
4.8	4.7	4.6	4.5	4.4	4.3	4.2	4.1	3.1	3.2	3.3	3.4	3.5	3.6	3.7	3.8
П	П	П/Кл	П/Кл	Кл									П/Рец	П/Рец	П

План лечения:

1. Санация полости рта
2. Дистракционный остеогенез верхней и нижней челюстей, наблюдение у врача – ортогнатического хирурга (после проведения операции планируется 4 месяца стабилизации)
3. Фиксация брекет-системы на верхней и нижней челюстях, этап нивелирования (в течение 6 месяцев)
4. Этап подготовки к ортогнатической операции (в течение 4 месяцев)
5. Ортогнатическая хирургия
6. Через месяц после операции – контрольный осмотр у врача-ортодонта
7. Этап стабилизации и создания промежутков в переднем участке верхней челюсти для последующей реставрации резцов верхней челюсти, в связи с имеющимся несоответствием мезио-дистального размера резцов верхней и нижней челюстей.

Рис. 38. Клиническая ситуация до начала лечения

Рис. 39. Фотографии боковых отделов преддверия полости рта до лечения

На первом этапе пациентке были установлены аппараты для расширения челюстей: аппарат Дерихсвайлера на верхнюю челюсть и дистрактор с назубной фиксацией на нижнюю челюсть. После окончания активации дистракционных аппаратов (3-я неделя) была установлена лигатурная брекет-система. Дистракционные аппараты были установлены на срок 3 месяца.

Рис. 40. Клиническая ситуация после проведенного дистракционного остеогенеза верхней и нижней челюстей

Рис. 41. Вид боковых отделов преддверия полости рта после проведенного дистракционного остеогенеза верхней и нижней челюстей

Рис. 42. Вид фронтального отдела преддверия полости рта на этапе ортодонтического лечения с установленной брекет-системой

Рис. 43. Вид боковых отделов преддверия полости рта на этапе ортодонтического лечения с установленной брекет-системой.

На этапе подготовки к ортогнатической хирургии было проведено рентгенологическое обследование: ортопантомография и телерентгенография (в прямой и боковой проекциях).

Рис. 44. Ортопантомограмма (на этапе подготовки к ортогнатической хирургии)

Рис. 45. Телерентгенограмма в боковой проекции (на этапе подготовки к ортогнатичсекой хирургии)

Рис. 46. Телерентгенограмма в прямой проекции (на этапе подготовки к ортогнатической хирургии)

После выравнивания зубных рядов, пациентке была выполнена остеотомия на верхней и нижней челюстях.

Рис. 47. Ортопантомограмма (после проведенной ортогнатической хирургии)

Рис. 48. Телерентгенограмма в боковой проекции (после проведенной ортогнатической хирургии)

Рис. 49. Телерентгенограмма в прямой проекции
(после проведенной ортогнатической хирургии)

После проведенной ортогнатической хирургии следовал этап стабилизации и создания промежутков в переднем участке верхней челюсти с помощью раскрывающих пружин для последующей реставрации резцов верхней челюсти, в связи с имеющимся несоответствием мезио-дистального размера резцов верхней и нижней челюстей.

Рис. 50. Для создания места установлены раскрывающие пружины на верхней челюсти

Рис.51. Вид боковых отделов преддверия полости рта с установленными раскрывающими пружинами на верхней челюсти

В дальнейшем планируется снятие брекет-системы и реставрация передней группы зубов на верхней челюсти. Ретенционный период не ограничен по времени.

3.РЕЗУЛЬТАТЫ ИССЛЕДОВАНИЯ

3.1. Общие результаты

1. Частота встречаемости дистального прикуса среди других зубочелюстных аномалий

В результате изучения 230 историй болезней пациентов, закончивших ортодонтическое лечение, было выявлено, что у 47 пациентов зафиксировано наличие дистального прикуса в разных возрастных группах. Таким образом, частота встречаемости дистального прикуса равна 20,4 % от общего числа всех исследованных карт.

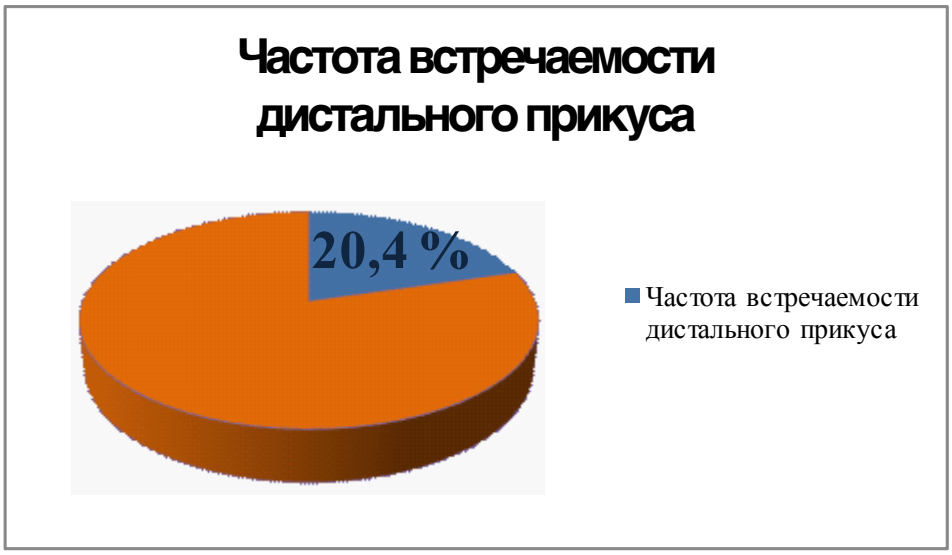

Рис. 52. Частота встречаемости дистального прикуса среди других зубочелюстных аномалий

2. Наличие у пациентов дистального прикуса в сочетании с аномалиями в других плоскостях

Пациенты с наличием дистального прикуса были разделены на следующие группы:

1. Пациенты с дистальной окклюзией зубных рядов без патологии прикуса в других плоскостях (у 5 пациентов);

2. Пациенты с дистальной окклюзией зубных рядов с патологией прикуса в вертикальной плоскости
   2.1. Дистальный прикус в сочетании с глубоким прикусом (у 16 пациентов);
   2.2. Дистальный прикус в сочетании с открытым прикусом (у 26 пациентов);
3. Дистальный прикус в сочетании с аномалиями в трансверзальной плоскости (не выявлено).

Рис. 53. Частота встречаемости дистального прикуса в сочетании с аномалиями в других плоскостях.

Таким образом, наиболее часто встречается дистальный прикус в сочетании с глубоким прикусом – в 55,3%, дистальный прикус в сочетании с открытым прикусом встречается в 34%, дистальный прикус без патологии в других плоскостях встречается в 10,7%, а дистальный прикус в сочетании с аномалиями в трансверзальной плоскости не выявлено ни в одном случае.

3. Результаты исследования встречаемости дистального прикуса в зависимости от этиологических факторов

Для проведенного исследования данные об этиологических факторах были проанализированы на основании собранного анамнеза пациентов, зафиксированного в картах. Этиологические факторы, влияющие на возникновение дистального прикуса, были разделены следующим образом: заболевания ЛОР-органов, парафункция языка, ранняя потеря молочных зубов, генетический фактор (наличие дистального прикуса у родителей), длительное сосание соски, закусывание нижней губы, сосание различных предметов, а также инфантильный тип глотания.

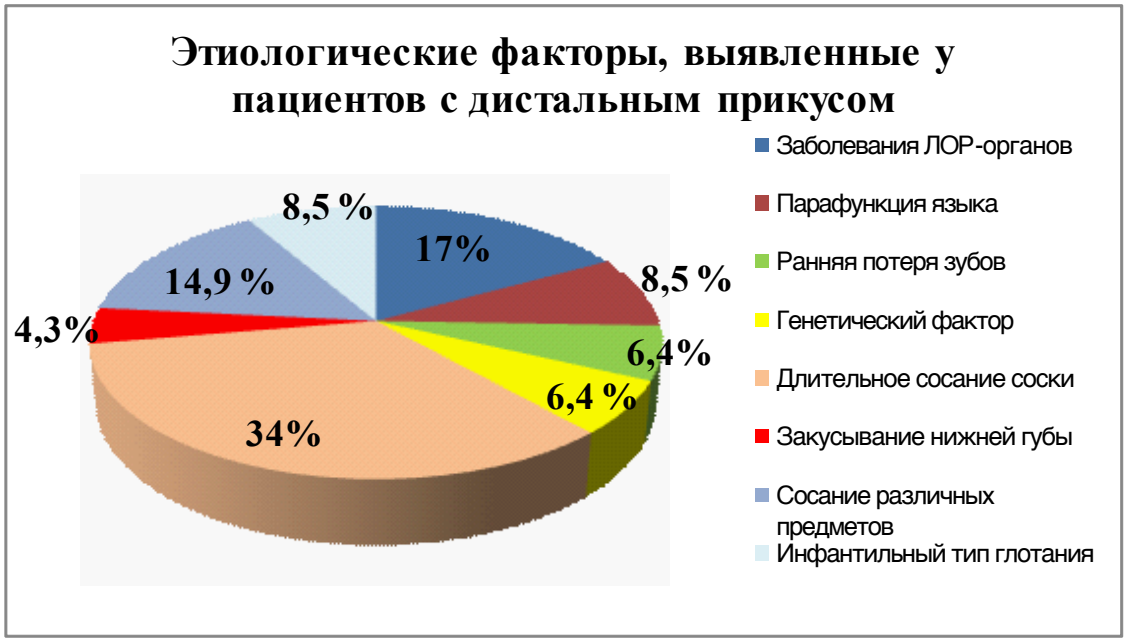

Рис. 54. Этиологические факторы, выявленные у пациентов с дистальным прикусом.

Таким образом, наиболее частой причиной развития дистального прикуса является длительное сосание соски – 34% от общего количества пациентов с дистальном прикусом, сосание различных предметов наблюдается в 14,9%, инфантильный тип глотания и наличие парафункции языка распределились поровну – в 8,5%, также распределились поровну такие факторы, как ранняя потеря молочных зубов и генетический фактор

(наличие дистального прикуса у родителей) – в 6,4%, а закусывание губы наблюдается в 4,3%.

4. Анализ выбора метода лечения дистального прикуса в молочном прикусе

Дистальный прикус в периоде молочного прикуса наблюдался у 2 пациентов. У первого пациента дистальный прикус сочетался с открытым прикусом (рис. 55), по этой причине было назначено ношение аппарата с заслоном для языка для устранения привычки прокладывания языка между резцами, а также для устранения давления языка на фронтальную группу, что приводит к их протрузии. У второго пациента дистальный прикус сочетался с глубоким прикусом (рис. 56), поэтому было назначено ношение активатора Андрезена-Гойпля для устранения протрузии верхних резцов за счет ретракционной дуги, для расширения верхней челюсти за счет винта, а также для разобщения зубов верхней и нижней челюсти для лечения глубокого прикуса.

Рис. 55. Молочный дистальный прикус в сочетании с открытым прикусом

Рис. 56. Молочный дистальный прикус в сочетании с глубоким прикусом

В обоих случаях была назначена миогимнастика. Для коррекции дистального прикуса в сочетании с глубоким прикусом у пациента был назначен комплекс упражнений:

1. Упражнение выполняется в положении стоя. Следует поднять подбородок вверх и завести руки назад. В данном положении необходимо максимально выдвигать вперед нижнюю челюсть, после чего вернуть в изначальное положение. Повторять данное упражнения следует трижды в день по 10-15 раз;
2. Далее через месяц вышеуказанное упражнение следует усложнить. При выдвигании нижней челюсти передние нижние зубы устанавливаться в положение перед передними верхними зубами, таким образом, стимулируя рост нижней челюсти;
3. Упражнение, заключающееся в открывание и закрывание рта в течение 3-5 минут по 5 подходов в день.

Для коррекции дистального прикуса в сочетании с открытым прикусом у пациента были назначены следующие упражнения:

1. Вытягивание губ в трубочку;
2. Прикусывание карандаша с надетой на него резиновой трубочкой в течение 5 минут без остановки
3. Сильно сжать губы, сделать вдох носом и раздуть щеки, далее надавливать на них руками. При этом пациенту нельзя разжимать губы.

Для контроля выполнения миогимнастики упражнения ребенку следует выполнять в присутствии родителей, а также перед зеркалом.

5. Анализ выбора метода лечения дистального прикуса в сменном прикусе

При анализе карт пациентов периода сменного прикуса было обнаружено, что большинство пациентов имели дистальный глубокий прикус. Для устранения глубокого прикуса назначалась пластинка на верхнюю челюсть с накусочной плоскостью. Также методом лечения было назначение съемной пластинки с винтом для расширения верхней челюсти. В отдельных случаях назначалось удаление молочных зубов, которые мешали прорезыванию постоянных. У нескольких пациентов лечение проводилось на брекет-системе. Всем пациентам назначалось выполнение миогимнастики в зависимости от патологии.

Рис. 57. Методы лечения дистального прикуса в сменном прикусе

Таким образом, в 77,4% лечение дистального прикуса в сменном прикусе проводилось с использованием съемной аппаратуры без удаления зубов, в 12,9% случаев лечение проводилось с использованием несъемной аппаратуры (брекет-система) так же без удаления зубов, а в 9,7% случаев лечение проводилось с удалением зубов.

6. Анализ выбора метода лечения дистального прикуса в постоянном прикусе

При лечении дистального постоянного прикуса применялась только несъемная аппаратура (брекет-система). У части пациентов лечение проводилось комплексно с хирургическими методами лечения – с удалением постоянных зубов. Во всех случаях удаление зубов было симметричным с обеих сторон. Преимущественно выбором для удаления зубов являлись первые премоляры, однако были и случаи с удалением вторых премоляров. Решение об удалении зубов применялось, учитывая величину скученности зубов, соотношение размера зубов и размера челюстей, а также состояние самих зубов.

Рис. 58. Методы лечения дистального прикуса в постоянном прикусе

Таким образом, в 57,1 % лечение дистально прикуса в периоде постоянного прикуса проводилось на брекет-системе с удалением зубов, а в 42,9% лечение на брекет-системе проводилось без удаления зубов.

3.2. Практические рекомендации по профилактике дистального прикуса в разных возрастных группах

3.2.1. Комплексные методы профилактики в периоде молочного прикуса

Профилактика дистального прикуса в периоде молочного прикуса направлена на устранение вредных привычек, правильное вскармливание, устранения ротового дыхания, инфантильного типа глотания, профилактику рахита и раннего удаления зубов.

Устранение вредных привычек (сосание пальца, различных предметов, прокладывание языка) в раннем детском возрасте важно для профилактики возникновения дистального прикуса в сочетании с открытым прикусом. Для устранения привычки сосания пальца на время сна можно ограничить движение рук ребенка с помощью рукавичек, а также можно использовать гель, представляющий собой вязкую массу темно-коричневого цвета, в состав которого входит: 6% альгинат натрия, разведенный в 7,0−10,% настое травы полыни горькой, имеющий специфический вкус. Данный гель следует наносить на кожу пальцев, либо на поверхность предметов в течение дня, лучше всего, чтобы ребенок не видел процедуру нанесения геля на предмет. Для профилактики прокладывания языка и установления его в правильное положение следует назначать вестибулярные пластинки с заслоном для языка.

К моменту рождения у ребенка имеется прогнатическое соотношение челюстей, что позволяет ребенку свободно перемещать нижнюю челюсть вперед при сосательных движениях, поэтому важно, чтобы вскармливание было естественным потому, что при таком типе вскармливания у ребенка стимулируются мышцы, выдвигающие вперед нижнюю челюсть, а также круговая мышцы рта, что стимулирует развитие нижней челюсти. Если же ребенок находится на искусственном вскармливании с использованием бутылочки, важно, чтобы отверстие в бутылочке было маленького размера для того, чтобы ребенок прилагал достаточные усилия при вскармливании. Бутылочку следует располагать под углом, чтобы она не давила на нижнюю челюсть ребенка.

Нарушение носового дыхания, которое возникает из-за искривления носовой перегородки, гипертрофии нижних носовых раковин, аденоидов на задней стенке глотки и других хронических воспалительных заболеваний верхних дыхательных путей, ведет к развитию ротового дыхания. При таком типе дыхания рот постоянно приоткрыт, что ведет к нарушению положения нижней челюсти в пространстве и ослаблению круговой мышцы рта, что приводит к возникновению дистального прикуса. Для устранения ротового дыхания важна консультация ЛОР-врача, а также необходимо назначать миогимнастику для повышения тонуса круговой мышцы рта (вытягивание губ в трубочку, прикусывание карандаша с надетой на него резиновой трубочкой в течение 5 минут) и профилактические аппараты (вертушка, активатор Дасса, вестибулярный щит).

К развитию дистального прикуса у ребенка приводит наличие рахита, поэтому важно не допускать или же своевременно диагностировать данную патологию для лечения, направленного на восстановление и поддержание фосфорно-кальциевого обмена.

Преждевременное удаление молочных зубов (особенно временных моляров на нижней челюсти) замедляет рост нижней челюсти, что приводит к возникновению дистального прикуса, поэтому для профилактики важно регулярное посещение стоматолога (2-3 раза в год) для своевременного выявления и лечения кариозного процесса. При раннем удалении (более, чем за год до физиологической смены) или адентии каких-либо зубов важно своевременное изготовление профилактических протезов для предупреждения возникновения дефицита места для постоянных зубов.

3.2.2. Комплексные методы профилактики в периоде сменного прикуса

В период сменного прикуса так же, как и в период молочного прикуса, важна профилактика вредных привычек, устранение инфантильного типа глотания и ротового дыхания.

При преобладании мягкой пищи в рационе ребенка снижается жевательная функция, что ведет к развитию дистального прикуса, поэтому важно следить за тем, что у ребенка в рационе присутствовала твердая пища в достаточном количестве. Также не происходит естественное стирание молочных зубов, что приводит к задержке их физиологической смены. В таком случае возможно избирательное пришлифовывание бугров молочных зубов.

Во время смены фронтальной группы зубов у ребенка может появиться привычка прокладывания языка между резцами, что ведет к возникновению дистального прикуса, поэтому важно своевременно обнаружить данную привычку и назначить съемный функционально направляющий аппарат с заслоном для языка.

При несоответствии размеров зубов и челюстей для профилактики дистального прикуса применяется последовательное удаление зубов по Хотцу: в 7,5 – 9 лет удаляются молочные клыки верхней челюсти при недостатке места для боковых резцов, затем удаляют первые молочные моляры при приближении зачатков первых постоянных премоляров, что ускоряет их прорезывание, а после прорезывания вторых постоянных премоляров удаляются первые постоянный премоляры, что способствует правильному прорезыванию и установлению постоянных клыков.

3.2.3. Комплексные методы профилактики в периоде постоянного прикуса

Профилактика дистального прикуса в периоде постоянного прикуса заключается в устранении рецидивов после проведенного лечения. Важно назначать пациента на профилактический осмотр 1 раз в 6 месяцев для того, чтобы контролировать результат ортодонтического лечения и

целостность ретенционной аппаратуры. Также устранение вредных привычек, ротового дыхания и инфантильного типа глотания в процессе лечения является основой профилактики возникновения дистального прикуса в ретенционном периоде.

3.3. Практические рекомендации по лечению дистального прикуса в разных возрастных группах

3.3.1. Тактика лечения пациентов с дистальным прикусом в периоде молочного прикуса

Поскольку период молочного прикуса непродолжителен и является начальным этапом формирования прикуса, то все манипуляции направлены на профилактику возникновения дистального прикуса, методы которой описаны выше.

3.3.2. Тактика лечения пациентов с дистальным прикусом в периоде сменного прикуса

В период сменного прикуса для успешного лечения необходимо осуществлять комплексное лечение с применением миогимнастики и аппаратурных методов лечения в зависимости от формы (зубоальвеолярная, гнатическая, смешанная) и разновидности дистального прикуса (1 подкласс или 2 подкласс II класса по Энглю). Лечение гнатической формы дистального прикуса наиболее эффективно в период сменного прикуса и возможно без осуществления сложных хирургических методов лечения. В зависимости от клинико-морфологической формы дистального прикуса лечение направлено на ограничение роста верхней челюсти, либо на развитие нижней челюсти.

В периоде раннего сменного прикуса при недостаточном росте апикального базиса нижней челюсти эффективно применение регулятора функций Френкеля II типа. Он способствует выдвижению нижней челюсти

вперед, сдерживает рост верхней челюсти и способствует росту апикального базиса в переднем и боковом отделах за счет губных и щечных пилотов. Также для стимуляции выдвижения нижней челюсти эффективно применение аппарата Персина, Бимлера, Бальтерса и Лемана.

В периоде позднего сменного прикуса эффективно применять двухчелюстной активатор Андрезена-Гойпля для устранения протрузии резцов и сужения челюстей.

Ретенционный период в сменном прикусе осуществляется только с помощью съемных ретенционных аппаратов для того, чтобы не ограничивать рост челюстей. В качестве ретенционного аппарата можно использовать базисную пластинку на верхнюю и нижнюю челюсть с удерживающими кламмерами, либо аппараты, которые использовались в период активного ортодонтического лечения, без дальнейшей активации. Ретенционный период должен превышать время активного лечения не менее, чем в 2 раза.

3.3.3. **Тактика лечения пациентов с дистальным прикусом в периоде постоянного прикуса**

Выбор метода лечения дистального прикуса в периоде постоянного прикуса определяется формой аномалии (зубоальвеолярная, гнатическая, смешанная), а также степенью ее выраженности. Лечение дистального прикуса сводится к следующим этапам:

1. Лечение проводится с помощью эджуайс-техники
2. При наличии диастемы и трем на верхней челюсти лечение возможно без удаления зубов
3. Удаление зубов на верхней челюсти (чаще первые премоляры) – только после тщательного обследования больного, применения клинической функциональной пробы Эшлера-Битнера и оценки профиля лица

4. При значительном сужении верхней челюсти в области премоляров и моляров применение аппарата Дерихсвайлера (в качестве подготовки к последующему лечению эджуайс-техникой)
5. Установление микроимплантов для дистального перемещения моляров верхней челюсти или мезиального перемещения (при удалении вторых премоляров по ортодонтическим показаниям)
6. Решетчатая компактостеотомия для ускорения аппаратного лечения при сужении верхней челюсти и необходимости дистализации зубов
7. Остеотомия у пациентов с выраженной гнатической формой дистального прикуса
8. Имплантация зубов в случае необходимости

После завершения активного ортодонтического лечения с целью предупреждения рецидивов аномалии следует применять ретенционные аппараты. Могут применяться как съемные, так и несъемные аппараты. В периоде постоянного прикуса ретенционный период должен быть пожизненным.

Заключение

Целью данной работы являлось изучение комплексных методов лечения пациентов с дистальным прикусом. В ходе проведенного исследования было выявлено, что частота встречаемости дистального прикуса среди других зубочелюстных аномалий составила 20,4%, из которых: 4,3% в молочном, 29,8% в сменном и 65,9% в постоянном

прикусе, что говорит о том, что низкий уровень профилактики данной аномалии в детстве приводит к значительному увеличению обращений с той же патологией во взрослом возрасте. Дистальный прикус в 89,3% комбинируется с аномалиями прикуса в других плоскостях, причем 55,3% случаев сочетается с глубоким прикусом. Наиболее частой причиной развития дистального прикуса является длительное сосание соски – 34%, заболевания ЛОР-органов – 17% и сосание различных предметов (карандаши, ручки) – 14,9%, поэтому важно уделять большое внимание профилактике дистального прикуса с ранних лет ребенка.

В периоде молочного и сменного прикуса для комплексного лечения применяется миогимнастика в сочетании с аппаратурным лечением, а также в случае необходимости могут применяться хирургические методы: пластика уздечки, удаление персистентных молочных зубов, сверхкомплектных и комплектных зубов. В постоянном прикусе применяется эджуайс-техника, причем в 57,1% случаев в рамках нашего исследования лечение проводилось с удалением зубов.

Выводы:

1. Из изученных 230 историй болезней пациентов, закончивших ортодонтическое лечение, в 47 случаях зафиксировано наличие дистального прикуса в разных возрастных группах, что составляет 20,4 % от общего количества всех исследованных карт. Полученный результат говорит о достаточно высокой встречаемости дистального прикуса на ортодонтическом приеме у пациентов Санкт-Петербурга.

2. В ходе исследования были выявлены наиболее частые этиологические факторы возникновения дистального прикуса. Наиболее частой причиной является длительное сосание соски – 34%, заболевания ЛОР-органов – 17%, сосание различных предметов (карандаши, ручки) – 14,9%, парафункция языка и

инфантильный тип глотания – 8,5%, ранняя потеря зубов и генетический фактор – 6,4%, а закусывание губы в 4,3% случаев.

3. На основании полученных данных об этиологических факторах, были предложены рекомендации по профилактике дистального прикуса в разных возрастных группах, а также тактика лечения пациентов в периоде сменного и постоянного прикуса

Практические рекомендации:

1. Ввиду достаточно высокой распространенности дистального прикуса среди населения – 20,4%, следует проводить лечебно-профилактическую работу с населением. Большое внимание следует уделять беременным женщинам в женских консультациях по причине того, что если в период внутриутробного развития на плод оказываются такие негативные факторы, то процессы формирования челюстей нарушаются, что может приводить к дистальному прикусу у ребенка.
2. В роддомах, а также на приеме у педиатров, следует проводить беседы с родителями о правилах кормления ребенка ввиду того, что наиболее частой причиной возникновения дистального прикуса является длительное сосание соски – 34%, а также вскармливание с использованием бутылочки с большим отверстием.
3. Ввиду взаимосвязи возникновения дистального прикуса и патологий других органов, перед началом лечения, в случае необходимости, следует направлять к врачам других специальностей (отоларинголог, логопед, ортопед, терапевт, остеопат).
4. Поскольку диагностика в ортодонтии имеет крайне важное значение, перед началом лечения врачу-ортодонту следует собрать полный

анамнез, а также использовать как клинические, так и дополнительные методы диагностики для постановки грамотного диагноза, на основе которого будет разработан план лечебных мероприятий (учитывая класс и форму дистального прикуса).

5. Важно регулярное посещение стоматолога (2-3 раза в год) для своевременного выявления и лечения кариозного процесса для исключения раннего удаления зубов в периоде молочного и сменного прикуса, а также по необходимости изготовление профилактических протезов для предупреждения дефицита места для постоянных зубов, что может приводить к развитию дистального прикуса.
6. В раннем детском возрасте необходимо мотивировать детей в игровой форме к сотрудничеству для осуществления комплексной профилактики и, как следствие, предупреждения возникновения дистального прикуса. При выборе ортодонтического аппарата предпочтение следует отдавать аппарату, который занимает меньшее количество места в полости рта для облегчения привыкания ребенка к его ношению.
7. Для достижения максимального результата лечение должно быть комплексным. Важно акцентировать внимание родителей на большей эффективности лечения дистального прикуса до окончания периода роста ребенка. В периоде молочного и сменного прикуса применяется миогимнастика в сочетании с аппаратурным лечением с помощью профилактических и лечебных ортодонтических аппаратов, а также в отдельных случаях могут применяться хирургические методы: пластика уздечки, удаление персистентных молочных зубов, сверхкомплектных и комплектных зубов. В периоде постоянного прикуса применяется эджуайс-техника, а также в случае наличия у пациента гнатической или сочетанной формы дистального прикуса лечение, как правило, должно проводиться с удалением отдельных зубов и проведением ортогнатических операций.

8. После окончания активного лечения и последующей установки ретенционного аппарата, важно назначать пациента на профилактический осмотр 1 раз в 6 месяцев для того, чтобы контролировать результат ортодонтического лечения и целостность ретенционной аппаратуры с целью предупреждения рецидива патологии дистального прикуса.

Список литературы

Книги

1. Аболмасов Н.Г., Аболмасов Н.Н. Ортодонтия. М.: МЕДпресс-информ, 2008. – 424 с.
2. Алимова М.Я., Григорьева О.Ш. Особенности функциональной диагностики зубочелюстных аномалий в сагиттальной плоскости // Ортодонтия. – 2010. – № 3. – С. 18-25.
3. Алимова М.Я, Макеева И.М. Ортодонтические ретенционные аппараты: Учебное пособие. М.: МЕДпресс-информ, 2009. – 72 с.

4. Андреищев А.Р. Сочетанные зубочелюстно-лицевые аномалии и деформации: руководство для врачей. М.: ГЭОТАР-Медиа, 2008. – 224 с.
5. Варава Г.М., Стрелковский К.М. Ортодонтия и протезирование в детском возрасте. М.: Медицина, 1979. – 136 с.
6. Головко Н.В. Ортодонтические аппараты. Учебное пособие. Полтава: Украинская медицинская стоматологическая академия (УМСА), 2002. – 92 с.
7. Дистель В.А., Сунцов В.Г., Вагнер В.Д. Зубочелюстные аномалии и деформации: основные причины развития. М.: Медицинская книга, Н.Н.: Изд-во НГМА, 2001. – 102 с.
8. Калвелис Д.А. Ортодонтия. Зубочелюстные аномалии в клинике и эксперименте. М.: Медицина, 1964. – 238 с.
9. Куцевляк В.И. Ортодонтия. Учебное пособие для студентов стоматологического факультета, врачей-интернов / В. И. Куцевляк, д.мед.н., проф., А. В. Самсонов, к.мед.н., доц., С.А. Скляр, к.мед.н., доц., С.В. Алтунина, к.мед.н., доцент, Ю.В. Ткаченко, к.мед.н., С.Л. Старикова, к.мед.н. / под ред. В. И. Куцевляка.— Харьков: ХГМУ, 2005.
10. Либиг Т., Хостен Н., Компьютерная томография головы и позвоночника; пер. с нем.; под общ. ред. Шотемора Ш.Ш. – 2-е изд. – М. : МЕДпресс-информ, 2013. – 576 с.
11. Ломакина В.М. Изучение функционального состояния ВНЧС и мышц челюстно-лицевой области у пациентов с дистальной окклюзией зубных рядов // Ортодонтия. – 2010. – № 3. – с. 91.
12. Мадай Д.Ю., Головко К.П. Малоинвазивные методы в лечении тяжелых черепно-лицевых повреждений. СПб.: ВМА им. Кирова С.М., 2012.
13. Медведовская Н.М., Петрова Н.П., Каврайская А.Ю., Зинина Н.В. Рентгенография в ортодонтии. СПб: СПбМАПО. - 2008. - 115 с.

14. Нанда Р. Биомеханика и эстетика в клинической ортодонтии. М.: МЕДпресс-информ, 2009. – 387 с.
15. Образцов Ю.Л., Ларионов С.Н. Пропедевтическая ортодонтия. Учебное пособие. СПб.: СпецЛит, 2007. – 160 с.
16. Окушко В.П. Аномалии зубочелюстной системы, связанные с вредными привычками. М.: Медицина, 1975. – 158 с.
17. Персин Л.С. Виды зубочелюстных аномалий и их классифицирование. М.: , 2006.
18. Персин Л.С. Ортодонтия. Диагностика и лечение зубочелюстно-лицевых аномалий и деформаций: учебник / Л.С. Персин и др. - М. : ГЭОТАР-Медиа, 2015.
19. Персин Л.С. Стоматология детского возраста. Ортодонтия: учебник / Л.С. Персин и др. - М. : ГЭОТАР-Медиа, 2016.
20. Проффит У. Современная ортодонтия. М.: МЕДпресс-информ, 2008. – 559 с.
21. Трезубов В.Н., Арутюнов С.Д. Клиническая стоматология: учебник/ под ред. В.Н. Трезубова, С.Д. Арутюнова. М.: Практическая медицина, 2015 – 788 с.
22. Трезубов В.Н., Щербаков А.С, Мишнёв Л.М. Ортопедическая стоматология (факультетский курс). Учебник для студентов медицинских вузов / Под ред. В. Н. Трезубова. — 8-е изд. перераб. и доп. — СПб.: Фолиант, 2010. — 656 с.
23. Трезубов В.Н., Щербаков А.С., Фадеев Р.А. Ортодонтия. М.: Медицинская книга, Н.Н.: Изд-во НГМА 2001. – 148 с.
24. Хорошилкина Ф.Я. Руководство по ортодонтии. / М.: Медицина, 1999. – 800 с.
25. Хорошилкина Ф.Я. Ортодонтия. М.: ООО «Медицинское информационное агентство», 2006. – 544 с.

26. Хорошилкина Ф.Я., Френкель Р., Демнер Л.М., Фальк Ф., Малыгин Ю.М., Френкель К. Диагностика и функциональное лечение зубочелюстно-лицевых аномалий. М.: Медицина, 1987. – 304 с.
27. Фадеев Р.А., Исправникова А.Н. Классификации зубочелюстных аномалий. Система количественно оценки зубочелюстно- лицевых аномалий. СПб: Изд-во Н-Л, 2011. – 68 с.
28. Фадеев Р.А., Кудрявцева О.А. Особенности диагностики и лечения зубочелюстных аномалий, осложненных заболеваниями височно-нижнечелюстных суставов // Ортодонтия. – 2010. – № 3. – с. 74-75.

Дополнительная литература

29. Арсенина О.И., Лакшина Т.А., Пенаева Б.Д. Эффективность раннего ортодонтического лечения детей 3−12 лет с дистальной окклюзией зубных рядов с использованием ЛМ-активаторов // Стоматология. — 2007. — № Спец. выпуск. — С. 95−99.
30. Зорич М.Е., Яцкевич О.С. Дистальный прикус: диагностика и комплексное ортодонтическо-хирургическое лечение// Современная стоматология №2 2011. – С. 33 – 36.
31. Малыгин М.Ю. Морфометрическая характеристика строения лица и челюстей при дистальном прикусе до и после лечения. Автореф. дисс. канд. мед. наук. М., 2014.
32. Токаревич И.В., Коломиец Е.Г., Саврасова Н.А., Ильина Т.В. Изменение в височно-нижнечелюстном суставе при дистальном прикусе, сформированном за счет ретроположения нижней челюсти. Электронный ресурс. – URL: http://www.bsmu.by/files/category36/91/
33. Черепанова А.А., Манашев Г.Г., Кан В.В., Зима А.Ю., Чащин К.В., Калаянов В.С. Современные методы лучевой диагностики в ортодонтии// Сибирский медицинский журнал, 2010, Том 25, № 3, Выпуск 2. – С. 47 – 51.

34. Kapila S., Conley RS and WE Harrell Jr. The current status of cone beam computed tomography imaging in Orthodontics// X-Ray art №2(01), 2013.